日本超音波医学会
第 32 回四国地方会学術集会
第 21回四国地方会講習会

プログラム・抄録集

会期：2022 年 10 月 15 日（土）

会場：徳島大学大塚講堂

〒770-8503　徳島県徳島市蔵本町 3-18-15

第 1 会場：徳島大学大塚講堂 1F・大ホール
第 2 会場：徳島大学大塚講堂 2F・小ホール

会長　　加地　剛

（徳島大学大学院医歯薬学研究部　産科婦人科学分野）

NEVER STOP

私たちは、立ち止まらない。

AIと画像処理の技術で、医療画像診断を革新していく。

毎日を健康に生きること。その価値が見つめ直された2021年。
富士フイルムグループは、日立製作所の画像診断関連のメディカル事業を迎え入れ、
「富士フイルムヘルスケア株式会社」をスタートさせた。
CTやMRIなどの幅広い診断機器ラインアップを、富士フイルムの医用画像情報システムと繋ぎ、
最先端の画像処理技術やAI技術を駆使して、医師の診断をより高度なレベルでサポートしていく。
膨大な情報量に基づいた診断精度の向上や、AI解析による病巣の見落とし防止をはじめ、
画像診断の革新的ソリューションで、人々の健康への貢献をめざす。
それが、ヘルスケアを牽引する企業としての責任です。

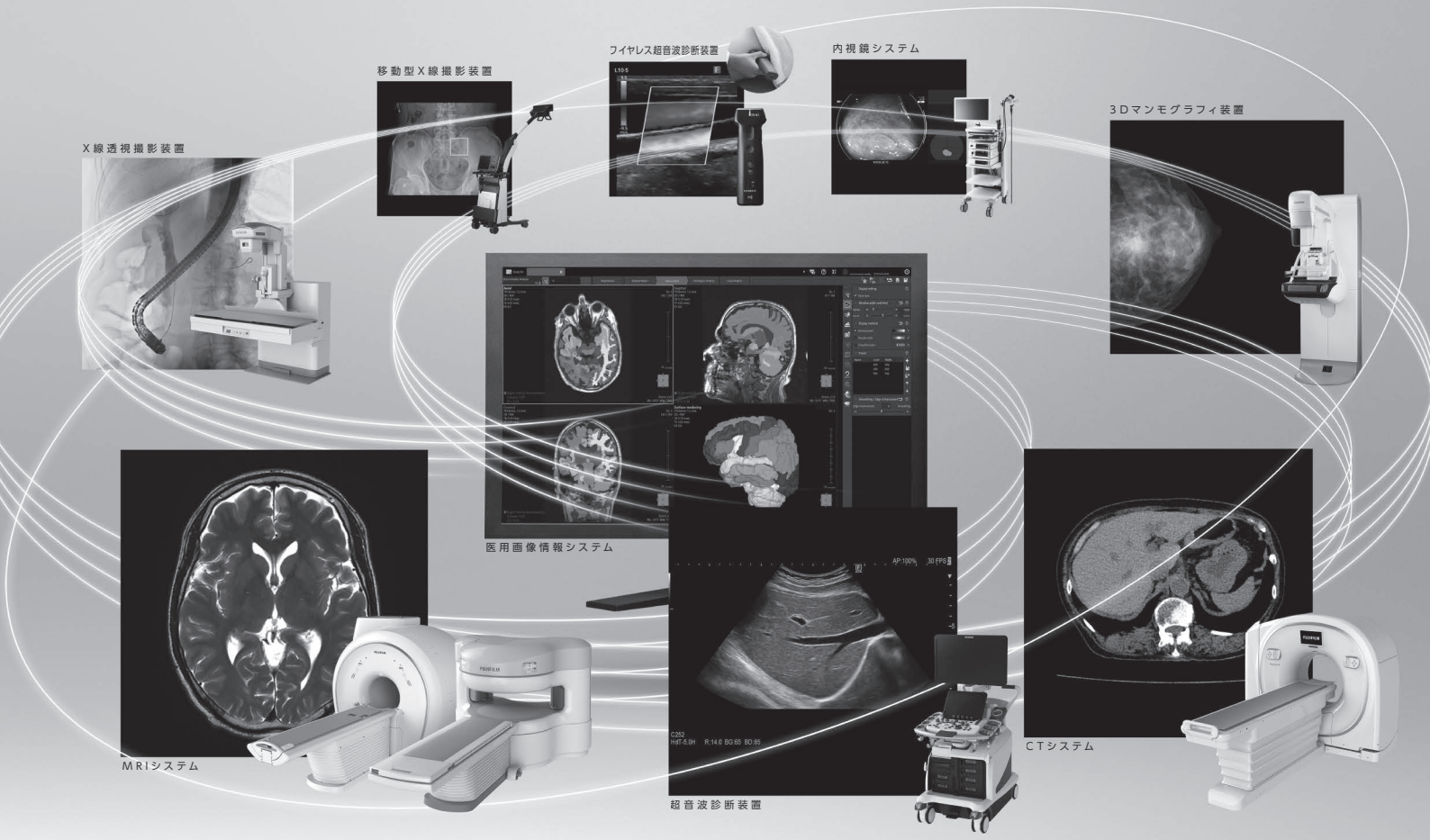

富士フイルムグループは、新会社「富士フイルムヘルスケア」とともに、
医療の未来を切り拓きます。

FUJIFILM
Value from Innovation

会長挨拶

日本超音波医学会
第 32 回四国地方会学術集会/第 21 回四国地方会講習会
会長　加地　剛
（徳島大学医歯薬学研究部　産科婦人科学分野）

超音波でつなぐ

この度日本超音波医学会第 32 回四国地方会学術集会及び第 21 回四国地方会講習会の大会長を拝命いたしました。本会は 2022 年 10 月 15 日徳島大学大塚講堂にて開催させていただくことになりました。このような機会を与えていただき大変光栄でありますとともに、身の引き締まる思いでございます。本会を開催するにあたりご尽力いただいております皆様に心より御礼申し上げます。

今回のテーマは「超音波でつなぐ」としております。超音波を通じ、診療科や職種を超えて色々な議論をすることで超音波医学は益々発展していくのではないかと考えます。

超音波医学は様々な世代に対し用いられます。胎児期から小児期、成人・高齢期とヒトの成長発展の過程において、経時的につないでいくことができる学問でもあります。

特に、本学術集会及び講習会では小児科、循環器科、整形外科、泌尿器科、産婦人科、消化管領域など多様な分野の講演および講習を予定しております。明日からの診療の向上だけでなく、新しい研究の糸口を掴むことができる会になることを望んでおります。

今回も前回、前々回と同様にハイブリッド方式での開催を予定しております。人と人が直接会う機会も重要と考えており、発表は会場で行っていただこうと考えております。

多くの方々に参加していただきたいと思っております。是非学術集会、講習会ともにご参加ください。

本会が超音波医療に携わる方々にとって有意義な会になることを切望しております。

参加者へのご案内

1.　開催形式

10 月 15 日(土)　現地　（ライブ配信あり）

10 月 18 日(火)～10 月 31 日(月)　オンデマンド配信　（※ランチョンセミナー除く）

2.　参加受付

現地受付とオンライン登録がございます。

現地受付　：10 月 15 日（土）　8：00～17：00　徳島大学大塚講堂　ロビー（正面玄関側）

オンライン登録　：10 月 31 日(月）締切　　参加登録についてはホームページをご確認ください。※

※登録期間および支払方法にご注意ください。

3.　参加費

日本超音波医学会第 32 四国地方会学術集会 HP　「参加者へのご案内」　をご確認ください。

	参加者	事前受付	現地受付	オンデマンド配信（18 日～31 日）
学術集会	医師・企業社員・大学院生（日本超音波医学会 会員・非会員とも同額）	3,000 円（税込）	事前参加と同額（現金受付のみ）	事前受付と同額（ランチョンセミナーの配信はありません）
	コメディカル	2,000 円（税込）		
	医学部学生・初期研修医・医療系学生（大学院生除く）	無　料		
地方会講習会（全参加者共通）※1		2,000 円（税込）		
必修講習会※2・3		3,300 円（税込）		

※1　地方会講習会に参加する場合、地方会学術集会への参加が必須となり、地方会講習会参加費は別途徴収です。

※2　必修講習会の受付は、HP からのみとし当日受付はいたしません。

※3　必修講習会は会場でのビデオ受講となり、ライブ配信、オンデマンド配信はありません。

◎　事前受付後の参加内容の変更および参加費の払い戻しはできませんので、ご注意ください。

4. 参加証／領収書

オンラインで参加登録をされた場合

・参加証の発行には、オンライン視聴（ライブ配信もしくはオンデマンド配信）ページへのアクセスが必要です。参加証は視聴後、各種登録ページ（メニューページ）から、ダウンロードをお願いします。領収書も各種登録ページ（メニューページ）からダウンロードをお願いします。

・参加証/領収証のダウンロードは学会翌日から可能となります。

・現地参加をされた場合も、参加証の発行にはオンライン視聴（ライブ配信もしくはオンデマンド配信）ページへのアクセスが必要になります。ご注意ください。

学会会場で参加受付をされた場合

・受付にて参加費のお支払い後、参加証名札（兼領収書）をお渡しします。

・学生および初期研修医の方は学生証または証明書のご提示をお願いします

・参加証の再発行はできませんのでご注意ください。

5. 参加方法

オンライン参加の場合：

・ホームページ参加登録システムより必ずオンライン登録をお済ませください。

・参加費を支払済みの方は、同サイト内・各種登録ページ（メニューページ）にログイン後、視聴ボタンを押しアクセスしてください。

・視聴は音声付動画配信となり、PC・モバイルタブレット（スピーカーまたはイヤホンなど音声出力できる環境）で視聴可能です。
当日ライブ配信：8時より開始
オンデマンド視聴については6.オンデマンド視聴をご覧ください。

会場参加の場合：

会場ではスタッフのマスク着用、消毒液の設置、ソーシャルディスタンスを確保したレイアウトで感染防止対策を実施いたします。
ご来場の際、学会当日に発熱（37.5度以上）や風邪症状がないことを確認しマスクをご着用ください。
下記に該当する方は会場参加を控えていただき、積極的にWeb参加をご活用ください。

(1) 学会開催日一週間以内に発熱（37.5度以上）や風邪症状がある方
(2) 体調不良の方
(3) 新規感染者の発生が持続している県から参加
(4) その他、感染制御の観点から学会会場への入場が好ましくないと判断される方

オンラインにて参加登録をされ会場参加の場合：

・会場の受付に、登録後にサイトから発行される「事前参加登録完了メール」の印刷をご持参ください。

・学術集会・講習会ともに、参加証・単位認定の取得のためには参加登録サイト内Web視聴ページへの履歴が必要です。必ずアクセスをしていただき、「Ｗｅｂ視聴ボタン」を押していただきますようお願いします。

6.オンデマンド視聴

・視聴期間は10月8日から10月31日となります。

・ホームページ参加登録システムより必ずオンライン登録をお済ませください。

・参加費のお支払後、同サイト内・各種登録ページ（メニューページ）にログインしていただき、視聴ボタンを押しアクセスしてください。

・現地受付をされる場合は、お手数ですが運営事務局までメールをご送信ください。後日視聴ＵＲＬをご案内いたします。

・視聴は音声付動画配信となり、PC・モバイルタブレット（スピーカーまたはイヤホンなど音声出力できる環境）で視聴可能です

7.単位認定

・オンライン登録をされた方はオンライン配信（ライブ配信もしくはオンデマンド配信）ページへのアクセスが必要です。アクセス履歴が確認できますと、会員の方は自動付与されます。非会員の方は別途申告が必要です。

・現地受付の方は認定カードをご持参ください。

※単位認定の詳細については、プログラム抄録集 「資格更新のための業績単位」をご確認ください。

8. オンライン視聴の推奨環境

システム ： Windows 7以降、macOS XとmacOS 10.9以降、IOSとAndroid

ブラウザ ： Chrome 30+、Firefox 27+、Edge 12+、Safari 7+

9. 年会費・新入会受付・認定カードの発行

会場での年会費・新入会の受付および認定カード（バーコード付）は発行しておりません。

10. プログラム抄録集

日本超音波医学会第32回四国地方会学術集会HPに掲載しています。Web版をご利用ください。

11. ランチョンセミナー

整理券の配布はございません。

12. クローク

クロークの設置はいたしません。貴重品は各自で管理をお願いします。

13. その他

会場では、携帯電話をマナーモードに設定してください。

会長の許可の無い掲示・展示・印刷物の配布・録音・写真撮影・ビデオ撮影は固くお断りいたします。

14. 企業展示

2022 年 10 月 15 日(土) 8：30～17：30

徳島大学大塚講堂　ロビー

出展メーカー：メロディ・インターナショナル株式会社、富士フイルムヘルスケア株式会社、株式会社フィリップス・ジャパン

座長・発表者へのご案内

1. PC 受付

徳島大学大塚講堂　ロビー　8：00～

※発表 30 分前までに USB メモリーを持参し、動作確認をお願いします。

2. 発表時間

セッション	発表	質疑
新人賞　The Best Imaging Award　一般演題	5 分	2 分
特別講演	30 分	
教育講演①･②	各 30 分	
ランチョンセミナー	60 分	
地方会講習会	30 分	

・発表 15 分前に次演者席にご着席され、進行は司会・座長の指示に従ってください。

・発表終了 1 分前に黄色ランプ、終了超過時に赤色ランプが点灯します。円滑な進行ため時間厳守でお願いします。

3. 発表形式

・会場に用意いたします PC は Windows、プレゼンテーションは PowerPoint になります。

・発表は口演スタイルとし Zoom ウェビナーのオンラインシステムを使用し、ライブ配信をいたします。

・動画ソフトは Windows Media Player で再生できるものに限ります。

・「発表者ツール」は使用できませんので原稿が必要な方は各自でご準備ください。

・プレゼンテーションは、演台の PC、マウス、レーザーポイントを使用され、各自で操作をお願いします。

・画面のサイズは 4：3 です。

〈持込みデータについて〉

・万一の事態に備え必ずバックアップデータをご持参ください。

・メディアを介したウィルス感染の可能性がありますので、最新のソフトで事前チェックをお願いします。

・メディアの中には発表データのみ入れられ、圧縮ファイルはご遠慮ください。

・フォントは文字化け、レイアウト崩れを防ぐため下記標準フォントを推奨いたします。

（MS ゴシック、MSP ゴシック、MS 明朝、MSP 明朝 Arial, Century, Century Gothic, Times New Roman）

◎学会終了後の発表データは、事務局にて責任を持って消去いたします。

〈パソコン持込みについて〉

・ライブ配信によるハイブリッド形式でのトラブルおよび時間延長回避ため、スライドデータはUSBメモリーを優先にご提出をお願いしておりますのでご協力をお願いいたします。

・パソコンの持込みを希望される場合、出力端子のパソコンもしくは変換コネクターを必ずご持参ください。

・会場で用意するパソコンケーブルはWindows・Mac　共にD-SUB　mini15pinです。(図参照)

・(ＨＤＭＩ) 出力端子のみのパソコンは(Ｄ-ＳＵＢ)変換アダプターおよび電源ケーブルを必ずご持参ください。

※スクリーンセーバーや省電力設定は事前に解除していただき、パスワード入力は不要に設定をお願いいたします。

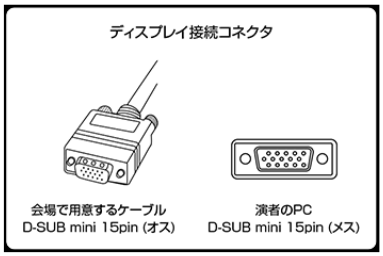

（図）

4. 司会･座長の先生へ

・担当セッションの開始15分前までに、会場内の次座長席にご着席ください。

・進行は座長に一任しておりますので、時間厳守にてお願いいたします。

5. 質疑応答について

・時間の関係上、学会会場からの質問を優先し、セッション中は座長の采配により進行いたします。

6. 利益相反について

・発表者（一般演題発表者、特別講演、教育講演、講習会演者）は、対象となります。　※ 共催セミナーは対象外

・発表時のスライド1枚目に利益相反状態の有無について記載をお願いします。

◎詳細について、日本超音波医学会第32回四国地方会学術集会HP　「利益相反の開示」 をご確認ください。

資格更新のための業績単位

1. オンラインで参加登録をされた場合、学術集会・講習会ともWeb視聴ページへのアクセス履歴の確認が取れた方のみ、大会終了翌日以降に事前参加登録サイト内・各種登録ページ（メニューページ）で発行されますのでご注意ください。

(1) 会員の方は、視聴ページへのアクセスが確認できますと、後日、自動的に参加単位が付与されます。

(2) 「入会手続き中」で事前参加登録をされた方および会期終了後に会員になられた方は、日本超音波医学会の会員専用ページにログインし、業績単位を登録し登録後にプリントアウトした「参加証」と「業績単位申請ページ」を事務局へ送付し、業績単位申請を行ってください。

(3) 非会員の方は、参加証を発行期間内にプリントアウトし、資格更新時に手続きをお願いします。

2. オンデマンド配信をご視聴の場合、ご視聴後、事前参加登録サイト内・各種登録ページ(メニューページ)にて発行いたします。

3. 会場参加の場合、単位受付（1Fロビー）にて認定カード（バーコード付）をご提示ください。

※あらかじめ日本超音波医学会HPにて顔写真の登録が必要です。

※当日、認定カードを忘れた場合、日本超音波医学会HPの会員ページより参加単位の登録が可能です。詳細は日本超音波医学会HPをご覧ください。

※オンラインにて参加登録をされ会場参加の場合、学術集会・講習会とも、参加登録サイト内Web視聴ページへの履歴が必要なため、必ずアクセスをしていただき、「Ｗｅｂ視聴ボタン」を押していただきますようお願いします。アクセス履歴により、参加証・単位認定の取得が可能となりますので、ご注意ください。

4. 日本超音波検査学会のみ在籍の方には、認定カードを発行しておりません。参加証を保管し、更新時に提出してください。

5. 資格更新の業績単位は下記のとおりです。

区分	地方会学術集会		地方会講習会	
	出席	発表	出席	発表
超音波専門医	15	15	5	5
超音波工学フェロー	15	15	5	5
超音波指導検査士 超音波検査士	5または10※	5	5	5

・出席する地方会・回数には制約を設けません。

・専門医、工学フェローの共著者の発表単位は筆頭者の1/2とする。検査士は筆頭者のみとする。

・特別企画の単位は筆頭者のみとする。

※ 2019年の各4月1日以降に認定を受けた方の単位となります。

問合せ先:

公益社団法人日本超音波医学会

〒101-0063 東京都千代区神田淡路町 2-23-1 お茶の水センタービル 6F

https://www.jsum.or.jp/　　E-mail soumu@jsum.or.jp

TEL 03-6380-3711

表彰式･委員会のご案内

■ **新人賞 ・ The Best Imaging Award の表彰式について**

「発表者の皆様へ」

10 月 15 日(土) 13：00～13：30　総会・表彰式

総会の後、徳島大学大塚講堂　大ホールにて表彰式を行います。

「選考委員の先生へ」

10 月 15 日(日) 9：45～10：00　徳島大学医学部第一会議室

事前に送付しました選考シートをご確認いただき、選考委員会へご出席をお願いします。

■ **運営委員会について**

10 月 15 日（土）　9：00～9：45　徳島大学医学部第一会議室

オンラインでご参加の先生方は、通知いたしましたログインコードからご出席ください。

問い合わせ先

〈主催事務局〉

徳島大学大学院医歯薬学研究部　産科婦人科学分野

〒770-8503　徳島市蔵本町 3-18-15

TEL：088-633-7177　FAX：088-631-2630

学会 HP http://www.e-g.co.jp/jsum-sk32/

〈運営事務局〉

イブニング・グロー

〒780-0912 高知県高知市八反町 1-15-15

TEL 088-824-2715　FAX 088-824-9244

E-mail aki@e-g.co.jp

交通のご案内

徳島大学大塚講堂
〒770-8503 徳島県徳島市蔵本町 3-18-15

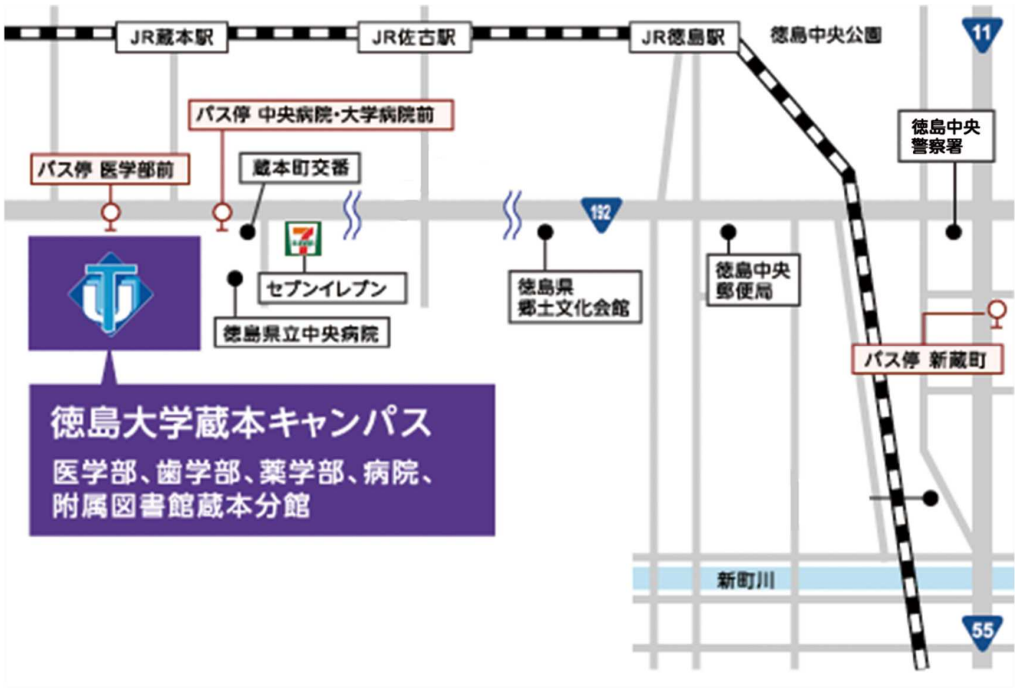

会場までのアクセス

・JR を利用される場合：
徳島駅から「阿波池田」行、又は「穴吹」行に乗車し、「蔵本駅」で下車、徒歩約 5 分

・バスを利用される場合：
徳島市営バス
徳島駅前から「上鮎喰」行・「地蔵院」行・「名東」行・「天の原西（延命）」行・「中央循環線（右回り）」行のいずれかに乗車し、「蔵本中央病院・大学病院前」または「医学部前」で下車、徒歩約 2 分
（注意）「中央循環線（右回り）」は、「医学部前」には停車しません。
徳島バス
徳島駅前から「鴨島方面」行・「石井循環線（右回り）」に乗車し、「蔵本中央病院・大学病院前」又は「医学部前」で下車、徒歩約 2 分

駐車場について

学会参加者には駐車料金が 100 円となるサービス券を配布いたします。以下の点をご注意ください。
・入構時の駐車整理券に印字された時刻から 24 時間以内を有効とします。
・24 時間を超過して出構する場合、超過分について正規の整理料金で計算した金額を加算します。
・出構 1 回につき、サービス券は 1 枚しか使用できません。

会場のご案内

徳島大学医学部キャンパスマップ

運営委員会
9:00～9:45
選考委員会
9:45～10:00

利用可能駐車場：マップ内かこみ

フロアマップ

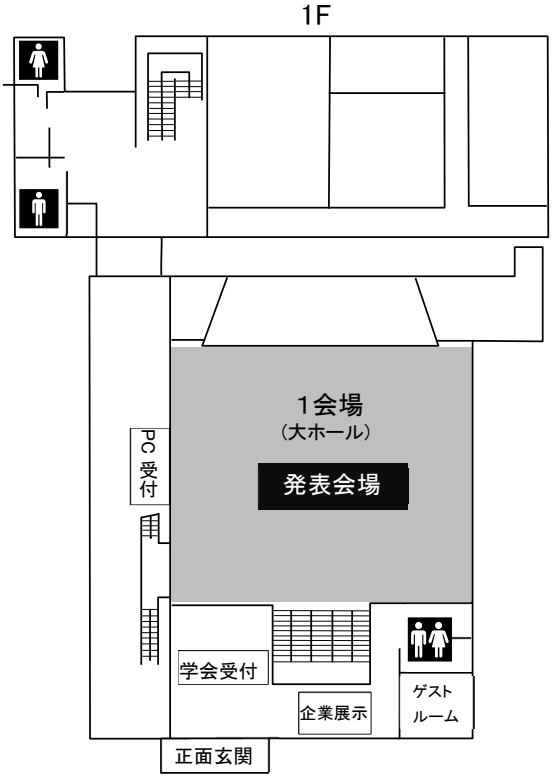

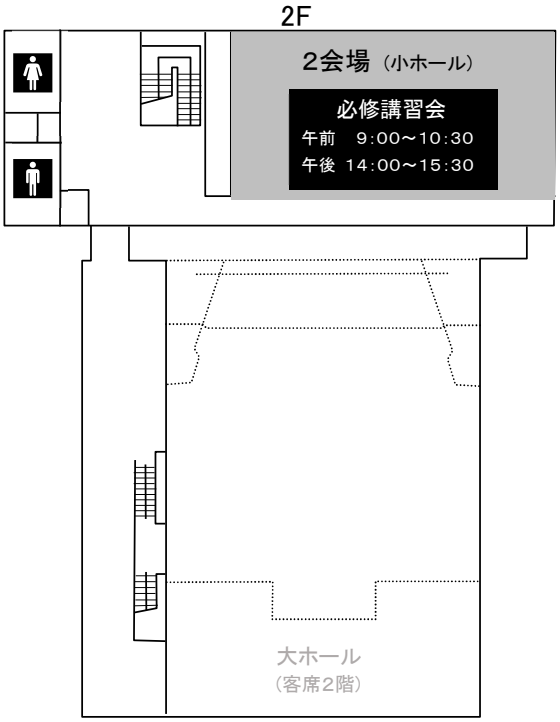

学会スケジュール

	第1会場 大ホール	第2会場 小ホール	各委員会 医学部第一会議室
8:25	開会挨拶		
8:30		8:30	
8:58	新人賞（01～04） 座長：小川 力		
9:12	The Best Imaging Award(05～06) 座長：中岡 洋子	9:00	
9:30			運営委員会
10:01	一般演題【消化器】（07～13） 座長：友成 哲　渡邊 亮司	必修講習会　午前の部	
10:15			選考委員会
10:29	一般演題【産婦人科・乳腺】（14～17） 座長：田中 宏和		
10:30		10:30	
10:35	教育講演　超音波医学up to date 座長：山田 博胤		
11:05	①乳腺　乳房超音波up-to-date ガイドラインと最新技術を使いこなす 演者：何森 亜由美		
11:35	②循環器　AIが拓く心エコー図法の未来 演者：楠瀬 賢也		
11:40	ランチョンセミナー 他科の皆様にも楽しんでいただく産科超音波 演者：菊池 昭彦 座長：加地 剛 共催：GEヘルスケア・ジャパン株式会社		
12:40		12:40	
		昼食	
13:00	総会・表彰式	13:00	
13:30	特別講演 私の超音波修行 演者：森 一博 座長：早渕 康信		
14:00		14:00	
	一般演題【循環器】（18～24） 座長:井上 勝次　尾原 義和	必修講習会　午後の部	
14:49			
15:00	講習会① 泌尿器科領域における超音波〈診断から治療まで〉 演者：津田 恵　座長：山本 恭代		
15:30	講習会② 運動器エコーの基礎 演者：鈴江 直人　座長：松浦 哲也	15:30	
16:00	講習会③ 経腹走査による婦人科超音波の基本 演者：加地 剛　座長：前田 和寿		
16:30	講習会④ 腹部症状を有する患者で遭遇する頻度が高い消化管疾患 ～消化管エコー検査をこれから始める方へ～ 演者：西尾 進　座長： 廣岡 昌史		
17:00			
17:10	閉会挨拶		

企業展示：10月15日(土)8：30～17：30　大塚講堂　受付ロビー

第 32 回四国地方会学術集会プログラム

第 1 会場(大ホール)

徳島大学大塚講堂 1F

8:30～8:58　新人賞

座長:小川　力(高松赤十字病院　消化器内科)
選考委員:井上　勝次(愛媛大学大学院　循環器・呼吸器・腎高血圧内科学講座)
小川　　力(高松赤十字病院　消化器内科)
楠瀬　賢也(徳島大学病院　循環器内科)
中岡　洋子(近森病院　循環器内科)
廣岡　昌史(愛媛大学医学部附属病院　総合診療サポートセンター)
(50 音順)

01　診断時に肝硬変と蛋白漏出性胃腸症を合併した収縮性心膜炎の１例

竹田 有佑[1], 岡本 奈緒[2], 冨士田 崇子[2]菅根 裕紀[2], 中岡 洋子[2], 窪川 渉一[2], 川井 和哉[2],
[1]社会医療法人近森会近森病院 臨床研修部 , [2]社会医療法人近森会近森病院 循環器内科

02：心房細動患者における左房憩室の頻度および形態学的特徴に関する検討

折野 逸人[1], 西條 良仁[1], 楠瀬 賢也[1], Zheng Robert[1], 高橋 智紀[1], 瀬野 弘光[1], 山尾 雅美[2], 西尾 進[2],
山田 博胤[1], 佐田 政隆[1]
[1]徳島大学病院 循環器内科 , [2]徳島大学病院 超音波センター

03：HDlive を用いた胎児房室弁、半月弁、卵円孔の観察

木村 華捺, 森 信博, 鎌田 恭輔, 香西 亜優美, 山本 健太, 新田 絵美子, 花岡 有為子, 鶴田 智彦,
田中 宏和, 金西 賢治
香川大学医学部 母子科学講座周産期学婦人科学

04：超音波検査により描出し得た門脈-肝静脈短絡路により非典型的血行動態を呈した肝細胞癌の一例

中谷　康輔, 広岡 昌史, 矢野 怜, 中村 由子, 今井 祐輔, 小泉 洋平, 徳本 良雄, 古川 慎哉, 阿部 雅則,
日浅 陽一
愛媛大学　消化器・内分泌・代謝内科学

8:58～9:12　The Best Imaging Award

座長：中岡　洋子（近森病院　循環器内科）
選考委員：井上　勝次（愛媛大学大学院　循環器・呼吸器・腎高血圧内科学講座）
小川　　力（高松赤十字病院　消化器内科）
楠瀬　賢也（徳島大学病院　循環器内科）
中岡　洋子（近森病院　循環器内科）
廣岡　昌史（愛媛大学医学部附属病院　総合診療サポートセンター）
（50 音順）

05：腹部超音波で悪性腫瘍を疑った巨大卵巣嚢腫茎捻転の 1 例

福良 翔子[1], 森 一博[1], 小野 朱美[1], 渡邊 浩良[2], 石橋 広樹[3], 近藤 秀治[1]
[1]徳島県立中央病院 小児科 , [2]徳島大学病院 小児科 , [3]徳島大学病院 小児外科・小児内視鏡外科

06：Superb Micro-vascular Imaging(SMI)を用いて腫瘍内血流を明瞭に捉えた ACDK に発生した腎腫瘍

大澤 理恵
医療法人　仁聖会　小畑醫院

9:12～10:01　一般演題【消化器】

座長：友成　哲（徳島大学　消化器内科）
渡邊　亮司（済生会今治病院　検査部）
（50 音順）

07：腹部超音波検査によるリアルタイム観察が有用であった SMA 症候群の一例

高田 さゆり, 川端 一美 , 中嶋 紀元 , 中川 泰樹 , 宮本 勇人 , 池尾 光一 , 宮崎 純一 , 矢田 豊
阪和記念病院 消化器内科

08：腹部超音波検査が診断に有用であった Meckel 憩室出血の 1 例

大濱 日出子[1], 平岡 淳[1], 多田 藤政[1], 柳原 映美[1], 野間 章裕[1], 越智 麻理恵[1], 二宮 朋之[1],
小泉 洋平[2], 廣岡 昌史[2], 日浅 陽一[2]
[1]愛媛県立中央病院 消化器内科 , [2]愛媛大学大学院 消化器・代謝・内分泌内科

09：多発膵嚢胞を契機に診断された von Hippel-Lindau 病の 1 例

松本 力三[1], 西尾 進[1], 森田 沙瑛[1], 湯浅 麻美[1], 平田 有紀奈[1], 山尾 雅美[1], 田中 貴大[2], 岡田 泰行[2],
佐田 政隆[3],
[1]徳島大学病院 超音波センター , [2]徳島大学病院 消化器内科 , [3]徳島大学病院 循環器内科

10：当科における 10mm 以下の膵腫瘍についての検討

岸 和弘[1]，桑山 泰治[1]，鵜飼 俊輔[1]，武原 正典[1]，辻 真一郎[1]，山本 英司[1]，原田 英嗣[1]，野々木 理子[1]，
渡邊　俊介[2]，笠井 孝彦[2]
[1]徳島赤十字病院 消化器内科 ，[2]徳島赤十字病院 病理診断科

11：肝細胞癌との鑑別が困難であった PEComa の１例

湯浅 麻美[1]，西尾 進[1]，森田 沙瑛[1]，松本 力三[1]，平田 有紀奈[1]，山尾 雅美[1]，田中 貴大[2]，齋藤 裕[3]，
島田 光生[3]，住田 智志[4]
[1]徳島大学病院 超音波センター ，[2]徳島大学病院 消化器内科 ，[3]徳島大学病院 消化器外科 ，
[4]徳島大学病院 病理部

12：多発肝転移を伴った原発不明絨毛癌の 1 例

丹下 正章，小泉 洋平，廣岡 昌史，矢野 怜，中村 由子，今井 祐輔，吉田 理，徳本 良雄，阿部 雅則，
日浅 陽一
愛媛大学 大学院医学系研究科 消化器・内分泌・代謝内科学

13：肝悪性リンパ腫における腹部超音波・造影超音波検査所見：連続肝悪性リンパ腫の検討

野間 章裕[1,2]，平岡 淳[2]，大濱 日出子[2]，多田 藤政[2]，北畑 翔吾[2]，越智 麻理絵[2]，二宮 朋之[2]，
小泉 洋平[3]，廣岡昌史[3]，日浅 陽一[3]
[1]愛媛県立南宇和病院 ，[2]愛媛県立中央病院 消化器病センター内科 ，
[3]愛媛大学大学院 消化器・代謝・内分泌内科

10:01～10:29　一般演題【産婦人科･乳腺】

座長:田中　宏和(香川大学医学部 周産期学婦人科学)

14：胎児期に認めた small LV の２例

林 亜紀，森根 幹生，杉本 達朗，立花 綾香，近藤 朱音，檜尾 健二，前田 和寿
四国こどもとおとなの医療センター 産婦人科

15：胎児期から疑うことができた重複子宮の一例

吉本 夏実，加地 剛，白河 綾，峯田 あゆか，吉田 あつ子，岩佐 武
徳島大学病院　産科婦人科

16：ＮＩＣＵフォローアップ外来における超音波検査

中川 竜二[1]，石橋 広樹[2]
[1]徳島大学病院 周産母子センター小児科 ，[2]徳島大学病院　小児外科・小児内視鏡外科

17：経過観察に超音波検査が有用であった乳腺結核疑いの１例

山口 夏美[1]，山尾 雅美[1]，奥村和正[2]，平田有紀奈[1]，西尾進[1]，乾友浩[2]，笹 聡一郎[2]，青山万理子[2]，
井上寛章[2]，佐田政隆[1]，
[1]徳島大学病院 超音波センター ，[2]徳島大学病院 食道・乳腺甲状腺外科

10:35～11:05 教育講演 超音波医学 up to date ①

座長：山田 博胤（徳島大学大学院医歯薬学研究部 地域循環器内科）

乳房超音波 up-to-date ガイドラインと最新技術を使いこなす

何森 亜由美（香川医療生活協同組合高松平和病院 乳腺外科）

11:05～11:35 教育講演 超音波医学 up to date ②

座長：山田 博胤（徳島大学大学院医歯薬学研究部 地域循環器内科）

AI が拓く心エコー図法の未来

楠瀬 賢也（徳島大学病院 循環器内科）

11:40～12:40 ランチョンセミナー

座長：加地 剛（徳島大学医歯薬学研究部 産科婦人科学分野）

「他科の皆様にも楽しんでいただく産科超音波」

菊池 昭彦（埼玉医科大学総合医療センター 総合周産期母子医療副センター長）

共催：ＧＥヘルスケア・ジャパン株式会社

13:00～13:30 総会・表彰式

13:30～14:00 特別講演

座長：早渕 康信（徳島大学病院 小児科）

「私の超音波修行」

森 一博（末広ひなたクリニック小児科）

14:00～14:49　一般演題【循環器】

座長：井上　勝次（愛媛大学大学院　循環器・呼吸器・腎高血圧内科学）
尾原　義和（高知医療センター　循環器内科）

（50 音順）

18：カルフィルゾミブによるがん治療関連心筋障害の発症後，心機能が改善した 1 例

大櫛 祐一郎[1]，中野 綾子[2]，三木 茜[3]，中西 佳子[3]，山元 かおり[3]，山崎 宙[1]
[1]徳島県鳴門病院 循環器内科，[2]徳島県鳴門病院 内科，[3]徳島県鳴門病院 検査技術科

19：食道の移動により TEE ガイド下 Brockenbrough 法を断念した一例

中岡 洋子，岡本 奈緒，冨士田 崇子，菅根 裕紀，窪川 渉一，川井 和哉，
社会医療法人近森会近森病院 循環器内科

20：うっ血性心不全入院を契機に発見された左室仮性瘤の 1 例

Zheng Robert[1]，伊藤 彰[2]
[1]徳島大学病院 循環器内科，[2]社会医療法人　石川記念会　HITO 病院 循環器内科

21：無症状で経過した VSD 合併バルサルバ洞動脈瘤破裂の一例

森田 沙瑛[1]，西尾 進[1]，湯浅 麻美[1]，松本 力三[1]，平田 有紀奈[1]，山尾 雅美[1]，楠瀬 賢也[1,2]，
山田 博胤[1,2,3]，菅野 幹雄[4]，佐田 政隆[1,2]，
[1]徳島大学病院　超音波センター，[2]徳島大学病院 循環器内科，
[3]徳島大学大学院医歯薬学研究部 地域循環内科学，[4]徳島大学病院 心臓血管外科

22：経胸壁心エコー図検査で大動脈弁修復術後早期に人工弁周囲合併症を診断し得た感染性心内膜炎の 1 例

鹿野 由香理[1]，三好 徹[2]，作岡 南美子[1]，宮崎 真紀[1]，高須賀 康宣[1]，井上 勝次[2]，池田 俊太郎[2]，
山口 修[2]，福西 琢真[3]，泉谷 裕則[3]，
[1]愛媛大学医学部附属病院 検査部，[2]愛媛大学大学院 循環器・呼吸器・腎高血圧内科学，
[3]愛媛大学大学院 医学系研究科心臓血管・呼吸器外科学

23：僧帽弁形成術の 13 年後、僧帽弁逆流症が原因と思われる溶血性貧血を認めた 1 例

岡本 奈緒，冨士田 崇子，菅根 裕紀，中岡 洋子，窪川 渉一，川井 和哉
社会医療法人近森会近森病院　循環器内科

24：RAW data と DICOM data で計測した左室長軸方向ストレイン値の差異

野村 侑香[1]，西尾 進[1]，平田 有紀奈[1]，山尾 雅美[1]，山口 夏美[1]，森田 沙瑛[1]，西條 良仁[2]，楠瀬 賢也[2]，
山田 博胤[3]，佐田 政隆[2]
[1]徳島大学病院 超音波センター，[2]徳島大学病院 循環器内科，
[3]徳島大学大学院 医歯薬学研究部地域循環器内科学

15:00～15:30　第 21 回四国地方会講習会①　泌尿器

座長：山本　恭代（徳島大学　泌尿器科）

泌尿器科領域における超音波〈診断から治療まで〉

津田　恵（徳島大学病院　泌尿器科/卒後臨床研修センター）

15:30～16:00　第 21 回四国地方会講習会②　運動器

座長：松浦　哲也（徳島大学病院　リハビリテーション部）

運動器エコーの基礎

鈴江　直人（徳島赤十字病院　リハビリテーション科）

16:00～16:30　第 21 回四国地方会講習会③　婦人科

座長：前田　和寿（四国こどもとおとなの医療センター　総合周産期母子医療センター）

経腹走査による婦人科超音波の基本

加地　剛（徳島大学大学院医歯薬学研究部　産科婦人科学分野）

16:30～17:00　第 21 回四国地方会講習会④　消化管

座長：廣岡　昌史（愛媛大学医学部附属病院　総合診療サポートセンター）

腹部症状を有する患者で遭遇する頻度が高い消化管疾患

～消化管エコー検査をこれから始める方へ～

西尾　進（徳島大学病院　超音波センター）

第 2 会場(小ホール)

徳島大学大塚講堂 2F

9:00～10:30　必修講習会:午前の部

14:00～15:30　必修講習会:午後の部

各委員会（医学部第一会議室）

徳島大学医学基礎 A 棟 2F

9:30～10:15　運営委員会

10:15～10:30　選考委員会

第 32 回四国地方学術集会

抄　　録

新 人 賞
The Best Imaging Award

01 診断時に肝硬変と蛋白漏出性胃腸症を合併した収縮性心膜炎の１例

竹田 有佑[1]，岡本 奈緒[2]，冨士田 崇子[2]，菅根 裕紀[2]，中岡 洋子[2]，窪川 渉一[2]，川井 和哉[2]，
[1]社会医療法人近森会近森病院 臨床研修部 ，[2]社会医療法人近森会近森病院 循環器内科

症例は 40 歳代男性。10 年程前から下腿浮腫が出現し、近医で利尿薬の内服が開始された。数年前から息切れを自覚し徐々に増悪したため、当院に紹介となった。胸部 X 線写真では胸水貯留、CT では心膜肥厚を認め、経胸壁心エコー検査や右心カテーテル検査所見から収縮性心膜炎(CP)による右心不全と診断した。また、血液検査では著明な低アルブミン血症を認めた。原因の精査を行い、肝硬変と蛋白漏出性胃腸症の合併を認めた。
CP は右心不全の症状が主体であり、症状の進行が緩徐に進行し、早期診断が困難な場合がある。CP の原因の半数近くは特発性・ウイルス性と報告されており、開心術や放射線治療の既往の無い場合でも右心不全の原因として CP を鑑別にあげる必要がある。治療は心膜切除術であるが、周術期死亡率は高い。蛋白漏出性胃腸症、肝機能の低下・肝硬変に至っている症例では手術リスクが上昇するため、適切な時期での治療が望ましい。
今回、開心術などの既往のない中年男性に発症し、診断時に肝硬変、蛋白漏出性胃腸症を合併した収縮性心膜炎の症例を経験したので報告する。

02：心房細動患者における左房憩室の頻度および形態学的特徴に関する検討

折野 逸人[1]，西條 良仁[1]，楠瀬 賢也[1]，Zheng Robert[1]，高橋 智紀[1]，瀬野 弘光[1]，山尾 雅美[2]，西尾 進[2]，山田 博胤[1]，佐田 政隆[1]
[1]徳島大学病院 循環器内科 ，[2]徳島大学病院 超音波センター

【背景】近年の画像診断技術の進歩により左房憩室についての報告が散見され，左房内カテーテルやワイヤー操作時の心穿孔や血栓症との関連が指摘されている．しかし，左房憩室の頻度や形態学的特徴については不明な点が多い．
【目的】心房細動患者における左房憩室の頻度および形態学的特徴を検討する．
【方法】2021 年１月から 2022 年１月の間に心房細動アブレーション前の精査目的で冠動脈 CT および経胸壁心エコー図検査を施行した患者を対象とした．左房憩室の有無および大きさに関しては，３次元解析ソフトウェアを用いて解析をおこなった．左房憩室は，左房腔より左房壁外側へ突出する管状構造物と定義した．心エコー図検査を用いて，室駆出率，左房容積指数を計測した．
【結果】105 例（平均年齢：6±14 歳，男性：76%）が本研究に登録された．発作性心房細動が 57 例（55%），持続性心房細動が 48 例（45%）であり，CHADS2 score が 2 点以上は 31%に認められた．心エコー図検査から得られた平均左室駆出率は 59±9%，左房容積指数は 41±17ml/cm2 であった．左房憩室は，29 例（28%）に認められ，左房憩室の大きさは長径：3.6±1.3mm，短径：3.5±1.4mm ，深さ：4.4±1.7 mm であった．左房憩室の頻度と，性別年齢，心房細動の種類（発作性心房細動，持続性心房細動），CHADS2 score，左室駆出率，左房容積指数に有意な関係は認めなかった．左房憩室の大きさと左房容積指数および年齢の間に有意ではないが正相関の傾向を認めた．
【結論】心房細動患者において，左房憩室は，年齢，性別，心エコー図所見と独立し約 4 分の 1 の症例に認めた．

03：HDlive を用いた胎児房室弁、半月弁、卵円孔の観察

木村 華捺，森 信博，鎌田 恭輔，香西 亜優美，山本 健太，新田 絵美子，花岡 有為子，鶴田 智彦，田中 宏和，金西 賢治
香川大学医学部 母子科学講座周産期学婦人科学

*発表者の意思により発表抄録は非開示とします.

04：超音波検査により描出し得た門脈-肝静脈短絡路により非典型的血行動態を呈した肝細胞癌の一例

中谷 康輔，広岡 昌史，矢野 怜，中村 由子，今井 祐輔，小泉 洋平，徳本 良雄，古川 慎哉，阿部 雅則，日浅 陽一
愛媛大学　消化器・内分泌・代謝内科学

【症例】81 歳、男性【主訴】なし【現病歴】非アルコール性脂肪性肝炎のため前医で経過観察中にダイナミック CT を施行。肝右葉前区域に 2cm 大の乏血性結節が指摘された。同部は以前の CT 画像と比較して増大傾向であり、肝被膜より突出がみられた。肝細胞癌などの悪性腫瘍が疑われ精査加療のため 20XX 年に当科に入院した。【経過】腹部超音波検査では内部はモザイクパターンを呈する腫瘍として描出され、腫瘍内に門脈-肝静脈短絡路(PV シャント)がみられた。造影超音波検査では早期血管相で背景肝よりも hypovascular nodule として描出されたが、結節内に PV シャントによる濃染部が見られ、時間経過とともに結節内に濃染部が拡がっていった。CTAP では淡く濃染し、CTHA では低吸収となり、エコー同様に結節内に PV シャントがみられた。画像所見から高分化肝細胞癌あるいは high grade dysplastic nodule が疑われた。増大傾向のため治療対象と考え、マイクロ波熱凝固術を行った。その際行った肝腫瘍生検では高分化肝細胞癌の所見であった。【考察】非典型的血行動態を呈する肝細胞癌において CTAP 濃染結節をまれに経験する。門脈より供血される原因はいくつかの報告があるが、本症例のように PV シャントによる門脈血流の供給を受けた肝細胞癌の報告は極めて稀であり、文献的考察を交えて報告する。

05：腹部超音波で悪性腫瘍を疑った巨大卵巣嚢腫茎捻転の１例

福良 翔子[1]，森 一博[1]，小野 朱美[1]，渡邊 浩良[2]，石橋 広樹[3]，近藤 秀治[1]
[1]徳島県立中央病院 小児科 ，[2]徳島大学病院 小児科 ，[3]徳島大学病院 小児外科・小児内視鏡外科

［はじめに］卵巣腫瘍茎捻転は 5-10cm の腫瘍で生じ、激しい腹痛を来すため比較的診断しやすい。今回、悪性腫瘍と考えたが「茎捻転を伴う 20cm 巨大良性卵巣腫瘍」であった１例を報告する。［症例］10 歳女児。発熱と軽度の腹痛で受診。腹部膨満が著明で超音波検査で 20cm の卵巣腫瘍及び大量腹水を認めた。腫瘍は液体と充実成分が混在し、液体成分は血性と思われた。エコーパターン分類Ⅳ型で CA125 も著明高値であり、高悪性度の卵巣腫瘍と考えたが、手術では良性粘液性嚢胞腺腫腫瘍が 3 回転半捻転していた。［考察］腫瘍の大きさ、エコーパターン、腹水量、腫瘍マーカーから良性悪性の判定困難な症例であった。巨大腫瘍の捻転か、捻転後の出血に伴う腫瘍の巨大化かは不明であるが、巨大であっても超音波で子宮の患側偏位、tubal wall thickening があれば捻転を考慮すべきである。

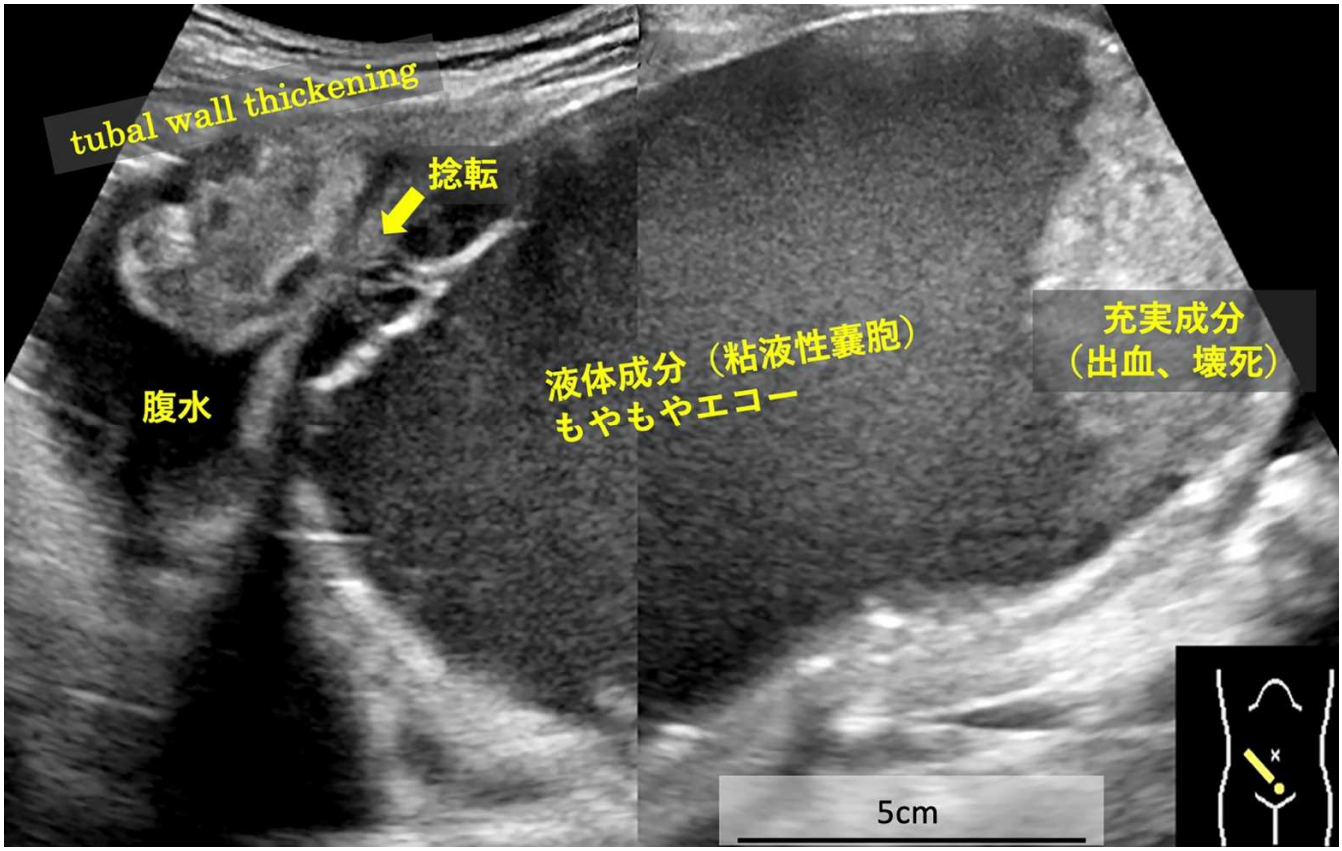

腹部超音波検査　腫瘍の全体像

06：Superb Micro-vascular Imaging(SMI)を用いて腫瘍内血流を明瞭に捉えた ACDK に発生した腎腫瘍

大澤 理恵
医療法人　仁聖会　小畑醫院

患者は透析歴 12 年（原疾患　慢性腎炎）の 50 代女性.
検査時，無症状．スクリーニング目的で腹部超音波検査施行.
右腎中央部の嚢胞内に，48×24 ㎜の内部不均一，形状不整な充実性部分を認めた．画像は，SMI を用いて嚢胞内充実部の微細血管とわずかな血流シグナルを捉えている.
透析腎に発生した嚢胞では，嚢胞内出血を含む complicated cyst と嚢胞内充実性腫瘍の鑑別に難渋するケースが多い．透析腎は腎実質の血流シグナルを捉えにくく，腫瘍内血流は検出困難であり，今回の症例もカラードプラ法では検出できなかった.
非造影 SMI の技術で，嚢胞内充実部の辺縁及び内部の線状血管走行を明瞭に捉え，嚢胞内充実性腫瘍と考えられた症例である.
エコー後に施行された造影 CT においても，右腎嚢胞内に辺縁不整な分葉状腫瘍に軽度な enhance がみられ，外科的治療の方針となる.

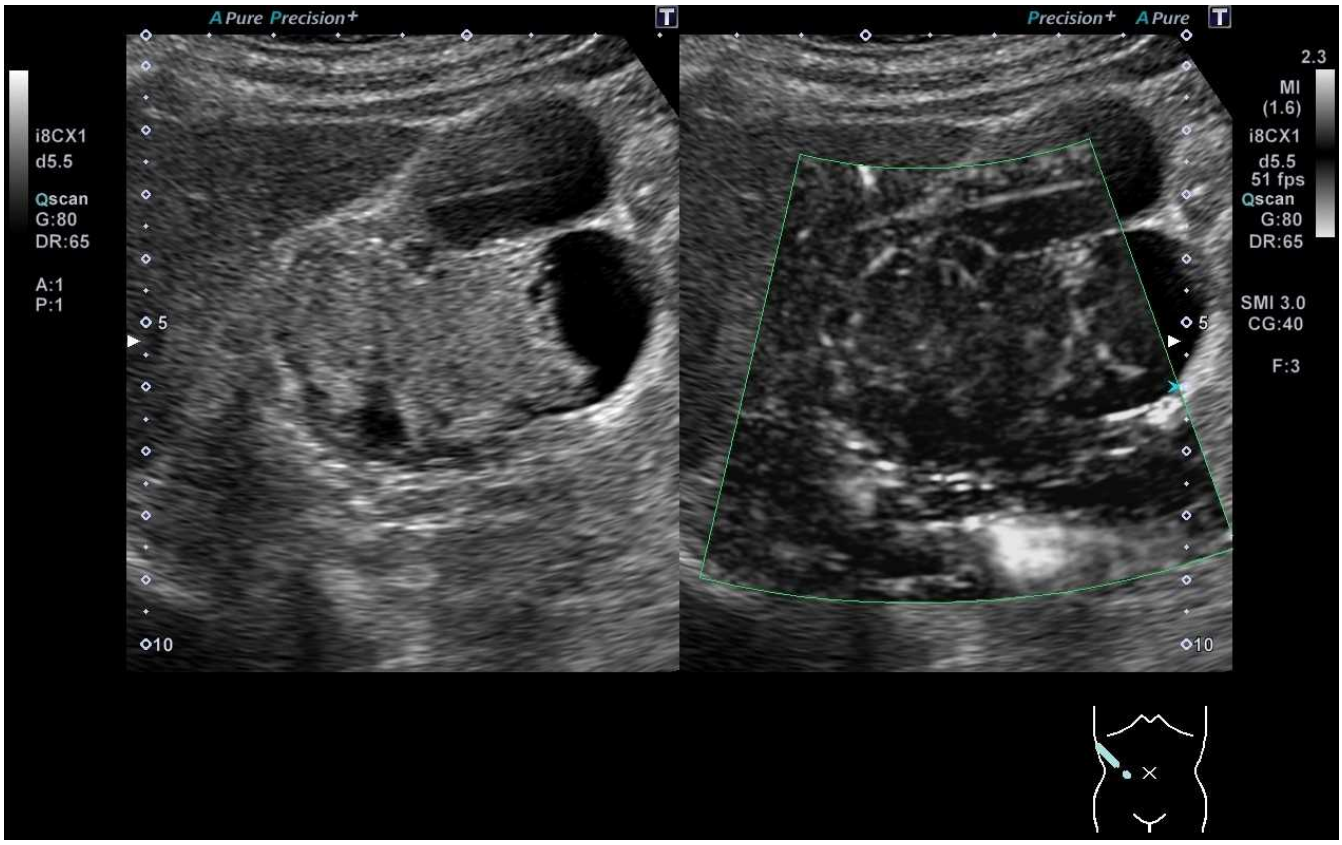

Superb Micro-vascular Imaging(SMI)を用いて腫瘍内血流を明瞭に捉えた ACDK に発生した腎腫瘍

第 32 回四国地方学術集会

抄　　録

一 般 演 題

07：腹部超音波検査によるリアルタイム観察が有用であったSMA症候群の一例

高田 さゆり，川端 一美，中嶋 紀元，中川 泰樹，宮本 勇人，池尾 光一，宮崎 純一，矢田 豊
阪和記念病院 消化器内科

【症例】症例は56歳女性。身長166cm、体重51kg、BMI 18.5。3ヶ月前から食後に腹部膨満感があり、徐々に増悪した。近医の腹部CT検査で胃の著明な拡張と十二指腸水平脚での狭窄を認めたため、当院へ紹介された。透視下に上部消化管内視鏡検査を施行し、十二指腸水平脚までの粘膜面に器質的病変は認めなかった。ガストログラフィンによる造影検査では、十二指腸水平脚で造影剤が滞留していた。同日、腹部超音波検査にて十二指腸下行脚を観察した。矢状断では、上腸間膜動脈（superior mesenteric artery ；以下SMA）の起始部の立ち上がりは鋭角で、十二指腸水平脚が通過する部分ではSMAと大動脈との距離が5.7mmと狭く、通過障害が考えられた。水平断では、同部で十二指腸水平脚は狭窄し、口側腸管は拡張し、内部に食物残渣と考えられる点状高エコーを認めたが、肛門側は虚脱し内容物を認めなかった。この状況で2分間以上観察を続けたところ、口側腸管が蠕動しているにも関わらず、食物残渣は肛門側へ流れず狭窄部で滞留し続けていた。以上の所見から、SMA症候群と診断した。モサプリドクエン酸塩水和物の投与に加え、食後に左側臥位になる指導や、経腸栄養剤の内服開始と栄養指導で内臓脂肪の増加をはかった。その後、体重増加に伴い、症状は改善した。【考察】SMA症候群は十二指腸水平脚が、前方からSMA、後方から大動脈や脊椎により圧迫され、狭窄・閉塞をきたす症候群である。神経性食欲不振症の患者に合併することが知られるが、外傷を契機に発症する例も報告されている。治療は保存的治療が第一選択であるが、保存的治療抵抗例には外科手術による治療なども検討する。本例の診断には一般的に内視鏡検査やCT検査が広く行われるが、今回、腹部超音波検査によるリアルタイムな腸管蠕動の観察が有用であったため、報告する。

08：腹部超音波検査が診断に有用であったMeckel憩室出血の１例

大濱 日出子[1]，平岡 淳[1]，多田 藤政[1]，柳原 映美[1]，野間 章裕[1]，越智 麻理恵[1]，二宮 朋之[1]，
小泉 洋平[2]， 廣岡 昌史[2]，日浅 陽一[2]
[1]愛媛県立中央病院 消化器内科 ，[2]愛媛大学大学院 消化器・代謝・内分泌内科

症例は50代、女性。貧血、黒色便あり前医受診し、上下部内視鏡するも異常なく精査目的で当科紹介受診となった。受診時血液検査ではHb 8.1g/dL、鉄 13μg/dL、フェリチン<10ng/mLと鉄欠乏性貧血を認めた。肝腎障害、血液疾患、膠原病など貧血をきたす疾患を示唆する所見はなく、上下部内視鏡は異常ないこと、病歴から小腸出血が考えられた。腹部超音波検査で右下腹部から連続して腸管を観察したところ、終末回腸付近に回腸と連続する全周性壁肥厚を呈した管腔構造が認められた。壁肥厚部位は盲端となっておりMeckel憩室が疑われた。同部位の腸管壁には血流シグナルを認め、Meckel憩室の炎症に伴う血流変化や動静脈奇形が考えられた。小腸内視鏡を試みたが疼痛強く困難であった。小腸内視鏡施行前のCTでは明らかな活動性出血はなかったが遠位回腸に壁肥厚がみられ、超音波で指摘されたMeckel憩室と考えられた。以上からMeckel憩室出血と診断して腹腔鏡下小腸切除術を施行した。肉眼所見ではMeckel憩室およびそれに近接して輪状潰瘍がみられ、病理ではMeckel憩室部位に異所性粘膜はなかった。潰瘍部が出血源と考えられたが、同部には結核を示唆する細胞などは認めなかった。術後経過は良好で、以降は貧血進行なく経過している。

Meckel憩室は先天性の回腸憩室で胎生期の卵黄管の近位端が遺残したものである。合併症として出血があるが、２０歳未満では９０%で異所性胃粘膜が出血の原因とされる。２０歳以上では異所性胃粘膜がなく起始部に潰瘍形成が見られる例も報告されている。本症例も異所性粘膜はなく、近接して潰瘍が見られたことから炎症に伴う慢性刺激や血流障害が憩室出血につながったと考えられた。腹部超音波検査が診断に有用であったMeckel憩室出血の１例を経験したので文献的考察を加えて報告する。

09：多発膵嚢胞を契機に診断された von Hippel-Lindau 病の 1 例

松本 力三[1]，西尾 進[1]，森田 沙瑛[1]，湯浅 麻美[1]，平田 有紀奈[1]，山尾 雅美[1]，田中 貴大[2]，岡田 泰行[2]，佐田 政隆[3]，
[1]徳島大学病院 超音波センター ，[2]徳島大学病院 消化器内科 ，[3]徳島大学病院 循環器内科

【はじめに】von Hippel-Lindau(VHL)病は中枢神経の血管芽腫をはじめ，腎細胞癌など様々な良性・悪性腫瘍を合併する常染色体優性遺伝性疾患である．VHL 病の約 60%に神経内分泌腫瘍，漿液性嚢胞腫瘍などの膵病変が合併するとされている．今回，多発膵嚢胞を契機に診断された VHL 病の 1 例を経験したので報告する．
【症例】30 代，女性．健康診断の触診で腹部腫瘤を指摘され，前医を受診した．単純 CT 検査で多発膵嚢胞を認めたため，精査・加療目的に当院消化器外科に紹介となった．腹部超音波検査では，膵内に 13cm 大を最大とする大小不同の嚢胞を多数認め，膵全体を嚢胞が占拠していた．嚢胞の一部は内部に隔壁を有しており，同部位に拍動性の血流シグナルを認めた．Dynamic CT 検査では，早期相で膵頭部と膵尾部に造影される充実性腫瘤も認めた．超音波内視鏡検査が施行され，尾部に 2cm 大の充実性腫瘤を認めた．超音波内視鏡下ソナゾイド造影が施行され，尾部の充実性腫瘤は早期から血流の取り込みを認め，造影が遷延した．膵全体に認める多発嚢胞の辺縁にも造影効果を認めた．各種検査で認めた膵内の充実性腫瘤は，膵神経内分泌腫瘍の可能性が疑われ，診断目的にソマトスタチン受容体シンチグラフィー検査が施行された．同検査で膵頭部および膵尾部に集積を認め，膵神経内分泌腫瘍と診断された．膵内の多発病変に関しては，VHL 病が疑われ，遺伝子検査で VHL 病と確定診断に至った．
【まとめ】VHL 病は，本邦では約 200 家系，600～1000 名程度の患者数であると推定されており，比較的稀な疾患である．VHL 病の膵病変は多発することが多いとされており，神経内分泌腫瘍や漿液性嚢胞腫瘍を疑う腫瘤を膵臓内に複数認めた場合には，VHL 病を鑑別に挙げる必要があると考える．

10：当科における 10mm 以下の膵腫瘍についての検討

岸 和弘[1]，桑山 泰治[1]，鵜飼 俊輔[1]，武原 正典[1]，辻 真一郎[1]，山本 英司[1]，原田 英嗣[1]，野々木 理子[1]，渡邊　俊介[2]，笠井 孝彦[2]
[1]徳島赤十字病院 消化器内科 ，[2]徳島赤十字病院 病理診断科

膵癌は罹患数・死亡数とも増加していて、診断される膵癌のほとんどが進行癌であり、診断時点で根治困難例の割合も高い。膵癌の早期診断体系の確立は急務な状況である。
　今回我々は当院にて過去 3 年間で精査・加療まで行われた 10mm 以下の膵腫瘍の症例 5 例について検討した。5 例の内訳は平均年齢 68 歳(男性 3 例、女性 2 例)、部位は頭部 1 例、体部 3 例、体尾部 1 例、大きさは 7mm, 10mm がそれぞれ 1 例、膵管狭窄として認められたのが 3 例であった。腫瘍マーカーは CEA 軽度高値が 1 例あったが、CA19-9、DUPAN2、Span-1 はすべて正常であった。発見方法は偶然 CT で発見されたのが 3 例、健診などの腹部エコー2 例、全例超音波内視鏡検査(EUS)をされており、充実性腫瘤 2 例は低エコー腫瘤として観察され、3 例は主膵管狭窄が確認された。充実性腫瘤は造影 CT で早期濃染像を認め、神経内分泌腫瘍(NET)を疑い、他の 3 例については膵癌を疑って、全例に手術が行われた（膵頭十二指腸切除術 2 例、膵体尾部切除術 3 例）。組織診断では 2 例が NET G1 で、膵上皮内腫瘍性病変(PanIN)-1 2 例（うち 1 例は偶然 NET G1 もあり）、異型腺細胞 1 例であった。
　早期確定診断・早期手術が理想的であるが、今回の 10mm 以下の小さい病変では膵癌との組織診断が得られた症例はなかった。実臨床では、小病変では術前組織診断は困難であることが多く、手術に踏み切るか悩ましいことが多いのも事実である。診断に限って言えば、今や EUS は小膵癌を疑う精密検査には必須と考えられ、MRCP、造影 CT を組み合わせた早期診断系を確立することが重要と思われる。

11：肝細胞癌との鑑別が困難であったPEComaの１例

湯浅 麻美[1]，西尾 進[1]，森田 沙瑛[1]，松本 力三[1]，平田 有紀奈[1]，山尾 雅美[1]，田中 貴大[2]，齋藤 裕[3]，島田 光生[3]，住田 智志[4]
[1]徳島大学病院　超音波センター ，[2]徳島大学病院 消化器内科 ，[3]徳島大学病院 消化器外科 ，[4]徳島大学病院 病理部

*発表者の意思により発表抄録は非開示とします.

12：多発肝転移を伴った原発不明絨毛癌の 1 例

丹下 正章，小泉 洋平，廣岡 昌史，矢野 怜，中村 由子，今井 祐輔，吉田 理，徳本 良雄，阿部 雅則，日浅 陽一
愛媛大学　大学院医学系研究科　消化器・内分泌・代謝内科学

症例は 26 歳男性，20XX 年 4 月に左精巣の腫大と疼痛を主訴に近医を受診した．腹部単純CT検査で左精巣腫瘍，多発リンパ節転移，後腹膜腫瘤，多発肺転移・肝転移を指摘され，精査加療目的に当院泌尿器科を紹介受診した．当院で再度施行した腹部造影CT検査および精巣超音波検査では精巣内に明らかな腫瘍は指摘できなかったが，HCGの異常高値など性腺原発の胚細胞腫瘍が疑われ，高位左精巣摘除術を施行された．術後の病理組織学的検査では精巣内にHCGの過剰染色を認めるものの明らかな腫瘍は指摘されず，性腺外原発胚細胞腫瘍やburned-out testicular tumorが考えられたが，確定診断には至らなかったため，肝生検による組織学的診断目的に当科を紹介受診した．腹部超音波検査では肝内に複数の占拠性病変がみられ，辺縁は境界明瞭で辺縁低エコー帯を伴っており，内部は低エコーと等エコーが混在を示す結節として描出された．造影超音波検査では腫瘍辺縁優位に造影され，内部には一部壊死を疑う無エコー域を認めた．多発肝腫瘍の病理組織診断目的に肝腫瘍生検を施行した．肝腫瘍組織は大型で境界不明瞭な合胞体細胞を含み，胚細胞系の腫瘍が疑われた．免疫染色ではC-KIT(-)，CD30(-)でseminomaの成分はなく，HCG染色強陽性で絨毛癌主体の胚細胞腫瘍と診断された．男性の胚細胞腫瘍は年間10万人あたり1～3人程度の発生と報告されている稀な疾患で，予後不良であり，肝転移巣の腹部超音波像の報告も少ない．本症例の腹部超音波検査の所見に文献的考察を加えて報告する．

13：肝悪性リンパ腫における腹部超音波・造影超音波検査所見：連続肝悪性リンパ腫の検討

野間 章裕[1,2], 平岡 淳[2], 大濱 日出子[2], 多田 藤政[2], 北畑 翔吾[2], 越智 麻理絵[2], 二宮 朋之[2],
小泉 洋平[3], 廣岡 昌史[3], 日浅 陽一[3]
[1]愛媛県立南宇和病院 内科 , [2]愛媛県立中央病院 消化器病センター内科 ,
[3]愛媛大学大学院 消化器・代謝・内分泌内科

【背景/目的】原発、続発を含む肝悪性リンパ腫（HML）の腹部超音波（US）・造影 US（CEUS）所見については十分な検討が行われていない。HML の US・CEUS 所見を明らかにする。

【対象/方法】2006 年～2022 年に US が施行され、病理組織診で悪性リンパ腫（ML）と診断された 30 例[年齢中央値 72 歳、男性 18, HCV/HBV/NBNC=6/6/18、最大腫瘍径中央値 2.6cm 、DLBCL n=17, DLBCL+MALT n=2, MALT n=2, Hodgkin's lymphoma n=3, B-cell lymphoma（詳細不明）n=2, DLBCL + MTX-LPD n=1, T-cell lymphoma + MTX-LPD n=1, adult T-cell lymphoma n=1, MTX-LPD n=1]。肝原発は 10 例。22 例で CEUS が施行されていた。CEUS は日立 HI VISION Preirus (EUP-C715, 3.0 MHz, MI 0.2)、GE Logiq E9 (C1-6-D, 3.4 MHz, MI 0.25)または GE Logiq S8 (C1-6-D, 3.5 MHz, MI 0.24)を用いた。腫瘍サイズ(3cm)で 2 群にわけて、US・CEUS 所見を比較検討した。
【結果】腫瘤径 3cm 以上の症例(n=13)では、12 例(92%)が内部不均一な低エコーを、8 例（62%）で脈管貫通像が、4 例で末梢側の胆管拡張（31%）がみられた。腫瘤径 3cm 未満の症例(n=17)では、16 例(94%)が内部均一な低エコーで、1 例のみ脈管貫通像がみられた。ソナゾイドによる CEUS が施行された 22 例中 16 例が early vascular phase で均一な早期濃染を呈し、2 例がバスケットパターン、2 例は avascular、1 例は spoke-wheel 様の造影効果が見られ、CEUS を施行された 3cm 未満の 14 症例中 13 例（93%）は均一な造影効果を呈した。全例 post vascular phase で defect を呈していた。
【結論】肝悪性リンパ腫診断においては 3cm 未満では均一な低エコーを呈して、early vascular phase では均一な造影効果がみられることが多いものの、3cm を超えると B mode、CEUS 早期相所見とも多彩に変化しうることに留意する必要がある。

14：胎児期に認めた small LV の２例

林 亜紀，森根 幹生，杉本 達朗，立花 綾香，近藤 朱音，檜尾 健二，前田 和寿
四国こどもとおとなの医療センター 産婦人科

【緒言】心内奇形を伴わない胎児期の small LV の半数以上は出生後に医学的管理を要さないとされている。しかし一部に染色体異常や単純型大動脈縮窄症、卵円孔狭窄に起因する左室適応機能障害を認める。今回、当院で経験した small LV 症例２例について報告する。
【症例１】25 歳 1 妊 0 産。自然妊娠し、妊娠 10 週に一絨毛膜二羊膜双胎のため初診。妊娠 28 週の胎児超音波検査で一児に胎児発育不全(-2.0SD)、大動脈弁輪部狭窄疑い(大動脈弁輪径 z-score -1.57、上行大動脈径 z-score 0.35)、small LV(LVDd/RVDd 0.71)、左上大静脈遺残、右鎖骨下動脈起始異常、単一臍帯動脈を認めた。妊娠 37 週 0 日帝王切開術を施行し、2116g の女児を出産。出生後、僧帽弁狭窄や大動脈弁狭窄は認めず、大動脈縮窄症は否定的であった。日齢 21 に退院し、現在も小児循環器内科でフォローアップ中。
【症例２】29 歳 2 妊 0 産。自然妊娠し、妊娠 35 週に里帰り分娩のため初診。初診時の胎児超音波検査で small LV(MVD/TVD 0.35)、大動脈弁輪部から峡部までの狭窄(大動脈弁輪部 z-score -3.69、上行大動脈径 z-score -1.92、大動脈峡部径 z-score -2.42)を認めた。妊娠 40 週 2 日に 3640g の女児を出産。出生後診断は単純型大動脈縮窄症、左上大静脈遺残、大動脈二尖弁、卵円孔開存、大動脈弁狭窄疑い、僧帽弁狭窄疑いであった。動脈管閉鎖に伴い大動脈縮窄が顕在化したため、日齢 10 よりプロスタグランジンの投与開始し、日齢 21 に大動脈再建術(拡大大動脈弓吻合法 EAAA)を施行。
【考察】LVDd/RVDd＜0.5、MVD/TVD＜0.5 の症例では、出生後の児に異常を認める割合が高くなるという報告が散見されるが、本症例においても同様の結果を認めた。

15：胎児期から疑うことができた重複子宮の一例

吉本 夏実，加地 剛，白河 綾，峯田 あゆか，吉田 あつ子，岩佐 武
徳島大学病院　産科婦人科

先天性の子宮異常は比較的多い疾患で、特に問題を来さないことも多い。一方で月経流出路閉鎖・狭窄を伴っていた場合、月経血の貯留や逆流により、子宮や腟の留血症だけでなく子宮内膜症を来しうる。そのため月経初来後、早期の診断・治療が望ましい。しかしながら月経発来前もしくは発来後早期に受診に至ることは稀であるため、診断および治療が遅れてしまうことが多い。今回、胎児超音波で重複子宮を疑い、新生児超音波で確認された症例を経験したので報告する。
【症例】40 代　初妊婦　妊娠 11 週に当院での妊娠・分娩管理を希望され紹介受診した。妊娠経過は順調で、超音波検査にても異常を認めなかった。妊娠 29 週の健診時の超音波検査にて、腹部横断像で子宮頸部が 2 つ描出された。外性器は正常女児で、両側腎臓も正常であった。子宮体部については描出できず、評価不可能であったが、子宮頸部が 2 つあることから重複子宮を疑った。40 週 0 日胎児機能不全のため帝王切開を行った。児は特に異常を認めず、外性器も正常女性型であった。超音波検査で子宮頸部は 2 つあり、体部も 2 つに分かれており重複子宮と診断された。腟閉鎖など月経流出路閉鎖・狭窄については分からなかった。児の月経初来後、早期に産婦人科を受診することを勧めた。
【結論】胎児超音波で子宮頸部を 2 つ認めたことから子宮異常を疑い、新生児超音波で重複子宮の診断に至った。出生前に子宮異常を診断する意義はないものの、通常、出生後に子宮の評価が行われることはないため、胎児超音波は月経初来前の子宮異常診断の機会として意味がある可能性がある。

16：ＮＩＣＵフォローアップ外来における超音波検査

中川 竜二[1]，　石橋 広樹[2]
[1]徳島大学病院　周産母子センター小児科 ，[2]徳島大学病院　小児外科・小児内視鏡外科

【緒言】徳島大学病院周産母子センターはNICU 9床とGCU(後方支援病床) 12床で運用しており、入院数は年間200例以上で、うち10%程度を出生体重1500g未満の児が占める。これらのハイリスク児は退院後も長期間の経過観察が必要で、とくに体重1000g未満の超低出生体重児(ELBWI)は小学3年生までフォローアップを続けている。ELBWIは肝芽腫の発症リスクが40倍との指摘もあり、全例で短時間の腹部エコー検査を実施しているが、思わぬ疾患が発見されることがある。
【症例1】生後7カ月の女児。在胎23週、体重612gで出生し、生後6カ月で退院した。腹部エコーで胆嚢内に径5mmと径7mmの音響陰影を伴う高エコーを認め、胆石と考えられた。
【症例2】1歳1カ月の男児。在胎24週、体重696gで出生し、生後5カ月で退院した。腹部エコーで右腎盂拡大を認めたが、次の瞬間には腎盂拡大が消失していた。2カ月後に再診した際も瞬間的に右腎盂拡大と尿管拡張が認められ、膀胱造影で両側膀胱尿管逆流症と診断した。
【症例3】2歳11カ月の男児。在胎27週、体重572gで出生し、生後3カ月で退院した。腹部エコーで胆嚢内部に隔壁様の構造物を認め、多隔壁胆嚢と診断した。現在9歳4カ月だが無症状・無治療で経過している。
【症例4】8歳5カ月の男児。在胎25週、体重762gで出生し、生後3カ月で退院した。腹部エコーで肝左葉に径55×50×30mmのやや輝度の高い充実性の腫瘤を認めた。腹腔鏡下に肝生検を行いβカテニン活性化肝細胞腺腫と診断し、悪性転化のリスクを考慮して肝左葉切除を行った。現在11歳5カ月だが再発なく経過している。
【結語】呈示した疾患は、いずれもELBWIのルーチンの腹部エコー検査で偶発的に発見されたものである。短時間でよいので、一般小児の日常診療にもエコー検査を組み込むのが望ましい。

17：経過観察に超音波検査が有用であった乳腺結核疑いの１例

山口 夏美[1]，山尾 雅美[1]，奥村 和正[2]，平田 有紀奈[1]，西尾 進[1]，乾 友浩[2]，笹 聡一郎[2]，青山 万理子[2]，井上 寛章[2]，佐田 政隆[1]
[1]徳島大学病院 超音波センター ，[2]徳島大学病院 食道・乳腺甲状腺外科

【はじめに】乳腺は結核菌感染に抵抗性の臓器といわれ，乳腺結核はまれな疾患とされている．今回，病理所見から乳腺結核が疑われた1例を経験し，その経過観察に超音波検査が有用であったので報告する．
【症例】80代，女性．20XX年5月頃から両側乳房のしこりを自覚し，乳房痛を伴うため前医を受診した．視触診では右乳房9時方向に40mm大の硬い腫瘤を触知し，皮膚の発赤を認めた．左乳房Ａ区域に30mm大，D区域には20mm大のしこりを触知した．両側腋窩リンパ節は触知しなかった．超音波検査では，右乳房CD区域に境界不明瞭で内部に点状高エコーを伴う低エコー域を認めた．周囲脂肪織のエコー輝度は上昇し，皮膚の肥厚も認めたことから炎症性乳癌の可能性を疑った．また，左乳房Ａ区域およびD区域には形状不整で乳管に沿って広がる低エコー域を認めた．両区域ともに周囲脂肪織のエコー輝度は軽度上昇していた．同日に両側乳房低エコー域および右乳房皮膚生検が施行された．生検の結果，間質には壊死巣，Langhans型巨細胞，類上皮細胞からなる乾酪性肉芽腫を認めた．周囲にはリンパ球浸潤などの炎症性変化を伴っており，菌体は検出されないものの，結核感染の可能性が疑われた．CTでは明らかな肺野病変はなく，抗酸菌培養，PCR，T-SPOTはすべて陰性であった．病理組織からの結核菌の検出は困難な場合が多いといわれており，本症例は病理所見が特徴的であったことから乳腺結核が第一に疑われた．初診から約1ヶ月後には病変は縮小傾向であり，無治療のまま経過をみる方針となった．さらに1ヶ月後，半年後と超音波検査を施行したが，病変は経時的に縮小し，炎症所見は改善した．
【まとめ】乳腺結核は結節性病変として発見されることが多く，乳癌との鑑別が重要であるが，特異的な所見がなく，画像診断は困難なことが多い．本症例の経過観察において，病変サイズや炎症所見などのモニタリングに超音波検査が有用であった．

18：カルフィルゾミブによるがん治療関連心筋障害の発症後，心機能が改善した１例

大櫛 祐一郎[1]，中野 綾子[2]，三木 茜[3]，中西 佳子[3]，山元 かおり[3]，山崎 宙[1]
[1]徳島県鳴門病院 循環器内科 ，[2]徳島県鳴門病院 内科 ，[3]徳島県鳴門病院 検査技術科

【背景】カルフィルゾミブは多発性骨髄腫に対する抗がん剤で，心不全の合併を約 1%に認める．【症例】70 代男性．多発性骨髄腫と診断後，心エコー検査で LVEF が正常なことを確認し，カルフィルゾミブの投与を開始した．開始 8 か月後に息切れが出現したため，当科へ紹介された．心エコー検査でうっ血徴候は認めなかったが，LVEF は 30%と低下しており，がん治療関連心筋障害（CTRCD）と診断した．カルフィルゾミブを中止の上，β遮断薬，ACE 阻害薬を開始した．症状は消失し，6 か月後の心エコー検査で LVEF は 54%，GLS は 15%と正常下限まで改善した．その後も同様の心機能で推移している．【考察】カルフィルゾミブによる CTRCD を発症後，心機能が改善した 1 例を経験した．カルフィルゾミブによる心筋障害の可逆性や定期心エコー検査による早期診断，心保護薬による早期治療の有効性についてはまだ不明であり，さらなる研究が必要である．

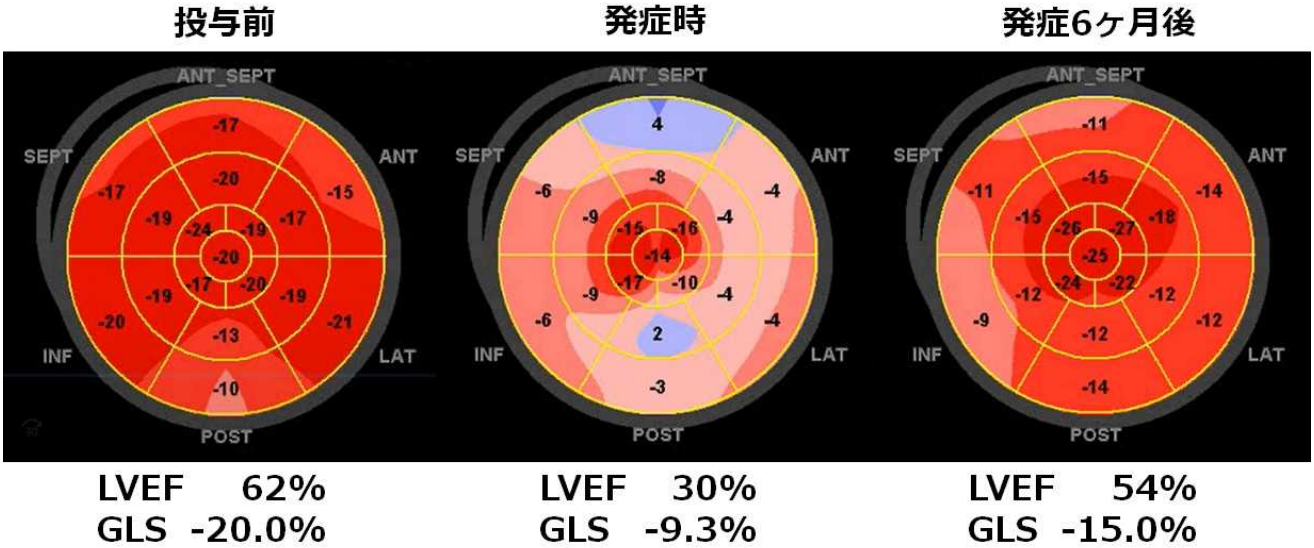

CTRCD 発症前後の心機能経過

19：食道の移動により TEE ガイド下 Brockenbrough 法を断念した一例

中岡 洋子，岡本 奈緒，冨士田 崇子，菅根 裕紀，窪川 渉一，川井 和哉，
社会医療法人近森会 近森病院 循環器内科

症例は心房細動の 80 歳代男性。胃 angioectasia による出血、血尿、慢性硬膜下血腫の既往がある。HASBLED score 3 点、CHADS2 score 4 点で左心耳閉鎖術の適応と判断した。術前に左側臥位で実施した経食道心臓超音波検査(TEE)では、左心耳および心房中隔の描出は通常通り可能であり、左心耳閉鎖術を実施する方針とした。

術中 TEE（仰臥位）で左心耳を観察したところ、術前 TEE 時とは異なり描出に難渋した。体位の影響を考え左側臥位に変更し、さらに胃管を挿入し空気を引くなど、良好な画像を得るために工夫した。心房中隔も術前 TEE とは全く異なる像が描出された。Brockenbrough 法を実施するためになんとか心房中隔を tenting させたが、tenting の先は LA 後壁から数 mm と近く、穿刺は危険と判断し治療を断念した。

直後に胸部 CT を確認したところ、食道の位置が大動脈の左側から右側に移動しており、TEE での心腔内構造物描出不良の原因と断定した。

同一症例で TEE での描出画像が大幅に異なる場合、食道の位置移動を鑑別に上げる必要がある。食道の位置の移動については、心拍動に伴うもので横方向に最大 10mm という報告がある。今回は心拍動に伴うものではないが、これほどの食道の位置移動を初めて経験した。

同様の症例の経験や対応方法など、ご教示いただきたく提示する。

20：うっ血性心不全入院を契機に発見された左室仮性瘤の 1 例

Zheng Robert[1]，伊藤 彰[2]
[1]徳島大学病院 循環器内科 ，[2]社会医療法人 石川記念会　HITO 病院 循環器内科

【症例】83 歳 男性，【現病歴】2020 年 3 月，亜急性心筋梗塞の疑いで他院から紹介された．紹介元で施行された冠動脈造影検査では左冠動脈回旋枝近位部の閉塞を認めていたが，紹介時には胸部症状が消失した上に血中 CPK が peak out しており，後日 PCI の予定となっていた．第 7 病日に血行動態が悪化したため，準緊急的に LCX#11 に対し PCI を施行し，薬剤溶出ステントを留置された．その後は心不全コントロールが改善し，第 25 病日に自宅退院された．退院後は外来フォローされていたが，同年 10 月に心不全増悪のため緊急入院となった．入院時の CT と心エコー上で左室下側壁にφ50mm 大の心室瘤を認めた．破裂リスクが高いと考えられたため，第 3 病日に他院へ転院となり，転院先で心室瘤修復術・僧帽弁置換術・冠動脈バイパス術を施行された．【考察】本症例では，複数の心保護薬を早期から導入したのにも関わらず，心筋梗塞後の慢性期に心室瘤が次第に増大した．偶然の心不全入院が心室瘤発見の契機となり，破裂前に適切な外科治療に繋げることができた．

21：無症状で経過した VSD 合併バルサルバ洞動脈瘤破裂の一例

森田 沙瑛[1]，西尾 進[1]，湯浅 麻美[1]，松本 力三[1]，平田 有紀奈[1]，山尾 雅美[1]，楠瀬 賢也[1,2]，
山田 博胤[1,2,3]，菅野 幹雄[4]，佐田 政隆[1,2]，
[1]徳島大学病院　超音波センター，[2]徳島大学病院 循環器内科，
[3]徳島大学大学院医歯薬学研究部 地域循環内科学，[4]徳島大学病院 心臓血管外科

【はじめに】バルサルバ洞動脈瘤破裂は比較的稀な疾患であるが，発症した場合には急激な心不全をきたすことが多く，可及的速やかに心内修復術を施行する必要がある．バルサルバ洞組織が先天的に脆弱なことに起因するものが多いが，漏斗部欠損型の心室中隔欠損症(VSD)においては，欠損孔に大動脈弁が逸脱し，経時的に菲薄化した組織が破裂し発症に至る場合がある．今回我々は，VSD がバルサルバ洞寄りに位置していたためにバルサルバ洞壁が VSD に嵌頓し，破裂に至ったと考えられた症例を経験したので報告する．【症例】30 代男性．乳児期に他院で VSD と診断されたが，治療不要と判断され，経過観察も行われていなかった．今回，感冒症状で近医を受診した際に心雑音を指摘され，経胸壁心エコー図検査で心室中隔基部付近の左→右シャント血流と，左室の拡大を認めたため，精査加療目的で当院心臓血管外科に紹介となった．聴診では第 3 肋間胸骨左縁を最強点として，Levine 3/6 の連続性雑音を聴取した．経胸壁心エコー図検査では，バルサルバ洞 RCC 位に限局的な瘤形成があり（φ8mm 大），同部位から右室内を旋回するように吹く連続性のシャント血流を認め，バルサルバ洞動脈瘤破裂と診断した．また，同部位の近傍，肺動脈弁直下には，収縮期にピークを有する左→右シャント血流を認め，漏斗部欠損型 VSD の存在も示唆された．AR は指摘できなかった．後日，バルサルバ洞動脈瘤閉鎖術，VSD パッチ閉鎖術が施行された．破裂したバルサルバ洞動脈瘤は VSD と接するように位置しており，大動脈弁自体の逸脱はなかった．先天的に存在していた VSD の大部分を覆うようにバルサルバ洞壁が嵌頓し，経時的に菲薄化し破裂したと考えられた．【結語】無症状で経過した，VSD に合併したバルサルバ洞動脈瘤破裂の一例を経験した．

22：経胸壁心エコー図検査で大動脈弁修復術後早期に人工弁周囲合併症を診断し得た感染性心内膜炎の 1 例

鹿野 由香理[1]，三好 徹[2]，作岡 南美子[1]，宮崎 真紀[1]，高須賀 康宣[1]，井上 勝次[2]，池田 俊太郎[2]，
山口 修[2]，福西 琢真[3]，泉谷 裕則[3]，
[1]愛媛大学医学部附属病院 検査部，[2]愛媛大学大学院 循環器・呼吸器・腎高血圧内科学，
[3]愛媛大学大学院医学系研究科 心臓血管・呼吸器外科学

症例は 50 歳代，男性．他院にて化膿性脊椎炎に対して抗菌薬による治療中であったが，抗菌薬開始 13 日後に急激な呼吸苦が出現した．経胸壁心エコー図検査（TTE）で大動脈弁に付着する疣腫と弁穿孔による重症大動脈弁逆流を認め，感染性心内膜炎（IE）に伴う急性心不全と診断，緊急手術目的で当院に入院した．入院時の TTE では大動脈弁左冠尖と右冠尖の交連部周囲に無エコー域を認め，弁周囲膿瘍が疑われた．準緊急的に手術が施行され，手術では大動脈弁右冠尖の弁腹が破壊されていた．また大動脈弁左冠尖と右冠尖の交連部直下に膿瘍形成を認め，可及的に掻爬すると左室心筋が露出，一部弁輪も破壊されており，同部位の自己心膜パッチによる再建と大動脈弁置換術が施行された．術後 5 日目に行った TTE では人工弁の開閉は良好であったが，大動脈弁輪部周囲に無エコー域を認めた．カラードプラで同腔内に流入血流を認め，さらに高度な弁周囲逆流を認めた．弁座の動揺や心不全徴候はなかったが，弁周囲逆流が心不全，人工弁脱落，人工弁感染のリスクとなるため，術後 17 日目に再手術が施行された．再手術では TTE の所見と同様，大動脈弁左冠尖と右冠尖の交連部に腔を認め，さらに左室内への交通を認めた．自己心膜パッチは確認できず，人工弁カフの一部が弁輪から外れ，大動脈壁は外膜のみであったため，大動脈基部破裂と診断され，人工血管を用いた大動脈基部部分再建が施行された．術後の TTE では弁周囲逆流は消失し，再手術から 18 日目に転院された．
弁周囲膿瘍を合併した IE は弁尖のみならず弁周囲組織の破壊が進行しており，手術死亡率は高い．TTE の詳細な観察で術後早期に弁周囲合併症を診断し得た感染性心内膜炎の 1 例を経験したので報告する．

23：僧帽弁形成術の 13 年後、僧帽弁逆流症が原因と思われる溶血性貧血を認めた 1 例

岡本 奈緒，冨士田 崇子，菅根 裕紀，中岡 洋子，窪川 渉一，川井 和哉
社会医療法人近森会近森病院　循環器内科

症例は 70 歳代女性。当院で 13 年前に僧帽弁後尖(P2)の逸脱による僧帽弁逆流症に対して僧帽弁形成術（四角切除術+Cosgrove ring 形成術）、三尖弁形成術（Cosgrove ring 形成術）後、近医で定期通院中であった。検診の血液検査で貧血を指摘され、当院へ紹介となった。聴診で心尖部を最強とする LevineⅡ/Ⅵの汎収縮期雑音を聴取した。血液検査では貧血の他、LDH の上昇、ハプトグロブリンの低下を認めたため、溶血性貧血が疑われた。心エコー図検査では中等症から重症の僧帽弁逆流症、中等症の僧帽弁狭窄症を認めた。僧帽弁後尖は可動性が乏しく、形成術後の後尖が変性したと思われる構造物で、逆流ジェットが分断されていた。血液像で破砕赤血球を認めており、溶血性貧血の原因は血管内溶血と考えられた。
僧帽弁形成術後の溶血性貧血の成因は Collision、Acceleration、Fragmentation が報告されており、発症時期は 1 年以内が多いとされている。今回、後尖の変性したと思われる構造物で逆流ジェットが分断するような構造となっており、Fragmentation による血管内溶血の可能性が高いと考えられた。僧帽弁形成術後 10 年以上経過し、僧帽弁逆流症が原因と思われる溶血性貧血を認めた症例を経験したので報告する。

24：RAW data と DICOM data で計測した左室長軸方向ストレイン値の差異

野村 侑香[1]，西尾 進[1]，平田 有紀奈[1]，山尾 雅美[1]，山口 夏美[1]，森田 沙瑛[1]，西條 良仁[2]，楠瀬 賢也[2]，山田 博胤[3]，佐田 政隆[2]
[1]徳島大学病院 超音波センター ，[2]徳島大学病院 循環器内科 ，
[3]徳島大学大学院医歯薬学研究部 地域循環器内科学

【背景・目的】
スペックルトラッキング法を用いた左室長軸方向ストレイン値(global longitudinal strain; GLS)は，近年，臨床に普及しつつあるが，その一方で取得する動画像の画質や，装置間差によるばらつきが問題視されている．その問題を解決すべく，Vendor independent のソフトウエアもリリースされているが，解析するデータ形式が DICOM data となり，機器本体から出力する RAW data とは framerate などが異なる．本研究の目的は同一解析ソフトウエアであっても保存したデータ形式により GLS の計測値が異なるかどうかについて検討することである．
【方法】
徳島大学病院超音波センターで，臨床目的で GE 社製 VividE95 により心エコー図検査を施行した患者の中から GLS が計測できた連続 61 例(平均年齢 63±16 歳，男性 26 例)を対象とした．GE 社製解析ソフトを用いて，RAW data を用いて計測した GLS と，DICOM data を用いて計測した GLS を比較検討した．
【結果】
GLS 測定に使用した動画像の平均 framerate は，RAW data と比較して DICOM data で有意に低値であった（60.5±1.9 fps vs. 29.7±0.5 fps，$p<0.05$）．また，DICOM data で測定した GLS は， RAW data で計測した GLS 比較して有意に低値であり（16.8±3.4% vs. 15.1±3.3%，$p<0.05$），その差は平均で 10.1%であった．RAW data を用いて解析を行った GLS と，DICOM data を用いて解析を行った GLS は良好な相関関係を認めた（r=0.96）．
【結語】
同一の装置で記録した動画像を，RAW data で計測した場合と DICOM data で計測した場合では，有意に DICOM data の方が低値であり，これは framerate の違いが影響していた．DICOM data を用いて GLS を計測する場合は，低値になる可能性があり注意が必要である．

第 32 回四国地方学術集会

抄　　録

教 育 講 演

乳房超音波 up-to-date　ガイドラインと最新技術を使いこなす

何森 亜由美
香川医療生活協同組合高松平和病院 乳腺外科

日本人はマンモグラフィで高濃度乳房が多く、マンモグラフィ偽陰性に対する乳腺超音波の有効性を検証するランダム化比較試験 J-START が 2007 年より開始された。その中間報告では、マンモグラフィ単独群と比較して超音波併用群の早期発見が 1.5 倍であったが、一方で要精査率も高くなった。その結果を受け、日本乳腺甲状腺超音波診断医学会が発行する「乳房超音波診断ガイドライン」の 2020 年の改訂では、JABTS 研究班が行ってきたさまざまな多施設研究の結果に基づいて、不要な精査を避ける判定に重点を置いた改訂が行われている。

要点は①混合性パターン②液面形成パターン③局所性・区域性乳管拡張病変のうち条件が揃うものをカテゴリ 3 からカテゴリ 2 に下げたことである。このことにより、DCIS などの低悪性度乳癌がカテゴリ 2 に含まれる可能性があるが、このような画像を示すものは次の検診まで経過を見ても生命予後に影響のない癌である場合が非常に多い。検診では「過剰診断」などの不利益を減らすことが重要であるため、これらは精査対象としない流れになりつつある事に注意が必要である。

一方、精査診断では、超音波画像によるサブタイプ判定の試みや、広がり診断、術前 MRI や HBOC（遺伝性乳癌卵巣癌症候群）スクリーニング MRI での微小病変の同定などにおいて、最近の超音波診断装置の画質向上やアプリケーションの進歩が力を発揮している。画質向上は乳腺の正常構造にまぎれるような微小病変の指摘を容易にし、血流信号表示の進歩は微小な乳腺症と乳癌の進展部を鑑別するのに簡便で優れた参考所見である。また AI を使用したアプリケーションも登場している。

これらの技術進歩の恩恵をうまく使いこなし、超音波の臨床的有用性を高められているか？超音波を道具として使いこなせるような日々の研鑽が必要である。

AI が拓く心エコー図法の未来

楠瀬 賢也
徳島大学病院　循環器内科

心エコー図法に関する技術は日進月歩であり，画質向上や心機能解析ソフトウエアの進化など目を見張るが，ルーチン検査で計測する項目は増え検査手技が複雑になり，検査に要する時間も長くなっている．また，COVID-19 の感染拡大時においては感染制御室内で初診医や救急医など非専門医が心エコー検査を実施する状況があることからも，精度の高い自動計測技術が求められてきている．自動計測技術の実現には AI が応用されてきており，本講演では自動計測などの心エコー図法における AI 活用を中心にここ最近の進歩，我々の施設からの心エコー図法における AI モデル開発の現状を紹介し，この領域の理解を深めたい．

第 32 回四国地方学術集会

抄　　録

特 別 講 演

私の超音波修行

森　一博
末広ひなたクリニック小児科

私が小児科医となった約40年前は、M-modeから断層心エコー図に移行した時期でした。「川崎病の冠動脈瘤が超音波検査で観察できる」ことを知り、小児循環器分野での超音波診断の研鑽を積むことにしました。その後の超音波の進歩はめざましく、カラードプラ、3次元超音波へと怒涛のごとく発展しました。それに伴い、先天性心臓病各疾患の診断法や心機能評価法は日進月歩進化し、日々の臨床に利用していきました。

15年前に市中病院に異動してからは、一般小児救急における超音波検査の利用の必要性を痛感し、腹部超音波検査を中心に、日々の臨床で積極的に超音波検査を利用するように努力してきました。それらの経験を踏まえ、現在も徳島県立中央病院で小児救急におけるPOCUS(point of care ultrasound)を若手に広める工夫をおこなっています。若手研修医が興味を持つ「急性虫垂炎の診断」と、「腸重積の超音波下整復」から教育をしています。小児救急病院では新生児を含む全領域をカバーする必要があり、内科におけるPOCUSとは異なる視点での普及が必要と考えています。

小児科医は「こどもの総合医」です。広く正しい診断のためにPOCUSを含めた超音波検査は必須で、そのための私の超音波修行は現在も進行形です。本発表では、「小児循環器分野での超音波診断→小児救急病院での腹部を中心とした超音波診断→若手小児医に対するPOCUS 教育」と私の歩んできた道をご紹介させていただきます。

第 21 回地方会講習会

抄　　録

講習会①～④

泌尿器科領域における超音波〈診断から治療まで〉

津田 恵
徳島大学病院　泌尿器科/卒後臨床研修センター

泌尿器科医にとって、超音波は診断でも治療でも使用する、非常に身近で日常的につかう機器である。CT とは違い被曝がなく低侵襲であることから、小児や妊婦でも気兼ねなく使用できるようになり、また、リアルタイムでの観察が可能なことから、従来、透視下で行っていた処置もエコーガイド下に行うことが増えつつある。また、機器の発達が進み、最近ではポーダブルエコーも非常に鮮明な画像が得られるようになり、往診でも積極的に使用している。最近では、使用方法が非常に簡単な、ポーダブルエコーを用いた残尿測定器も普及しつつあり、泌尿器科専門医が不在でも、看護師が使用し適切な排尿管理を行うことができるようになってる。

今回の講習では、泌尿器科領域で主に観察する腎臓、膀胱、前立腺を中心として、基本的な観察・評価方法、良性病変や正常変異、悪性腫瘍といった病変の特徴、また、治療への応用について、私自身の経験も踏まえたポイントを加えながら、紹介していく。また、なるべく他領域の先生方に少しでも参考になるよう、可能な限り実際の症例を提示しながら解説したい。

運動器エコーの基礎

鈴江 直人
徳島赤十字病院リハビリテーション科

近年の整形外科診療において、エコーは無くてはならないツールとなっている。その理由の１つに、これまでの画像検査ではみることができなかった「動き」が評価できるようになったことが挙げられる。また検査だけでなくインターベンションのガイドとして用いることで、注射の正確性が増したり、新たな治療ができるようになったりしたことも現在のエコーの爆発的な拡がりの一因であろう。今回は運動器をみる上での基礎的なポイントを解説する。

① 骨：骨表面は線状高エコー像で描出される。特に関節部分では骨の形態は特徴的なことが多く、運動器をみていく上でのメルクマルとなる。
② 軟骨：低エコー像として描出される。変形性関節症では軟骨の厚みの減少がみられるが、発育期の骨端線（成長軟骨）にも注意が必要である。
③ 筋肉：表面の筋膜、内部の筋周膜が高エコー像として描出される。エコー下に触診することで、目的の筋を正確に評価でき、実際に筋肉を動かすことで筋間の滑走不良などが確認できる。
④ 腱：骨と筋肉を繋ぐ腱は fibrillar pattern として描出される。関節を自動あるいは他動的に動かすことで腱の滑走を確認する。炎症があれば腱の肥厚や fibrillar pattern の不明瞭、血流シグナルの増強がみられる。
⑤ 靭帯：骨と骨を繋ぐ組織である靭帯は関節の安定性に関わり、エコーでは腱と同様、fibrillar pattern として描出される。損傷があれば fibrillar pattern が不明瞭となり、ストレスをかけることで関節の不安定性も評価できる。
⑥ 神経：典型的には fascicular pattern として、神経束の集まりが短軸像でブドウの房状に描出される。しかし部位によっては正常でも fascicular pattern として見えないこともあり、注意が必要である。

運動器、特に上下肢は左右があるため、左右差をみることで正常、異常を捉えやすいこともポイントである。
そのためには検者も必要に応じて左右どちらの手でもプローブが操作できるように習熟したい。

経腹走査による婦人科超音波の基本

加地　剛
徳島大学大学院医歯薬学研究部　産科婦人科学分野

婦人科臓器（子宮や卵巣など）の超音波検査には、経腹走査と経腟走査がある。経腹走査は、経腟走査に比べると、詳細な観察は難しいが全体像の把握に優れる。腸管を避けるため、膀胱をエコーウインドウとしてうまく利用することが重要である（写真 1，2）。

（描出および観察方法）

婦人科超音波の基本断面は、子宮の正中長軸断面である。まずはこの断面を正確に描出することが重要である・子宮の正中長軸断面には

① 恥骨の頭側にプローブを置き、骨盤の正中矢状断像を描出
② 膀胱を目安に、子宮を探す
③ 子宮内膜を目安に、子宮の正中矢状断像を描出

卵巣：子宮の正中矢状断像から Tilting 走査を行う。卵巣は子宮のやや外側もしくは背側にあることが多い。同定には卵胞が目印になる（写真 2）。閉経後は卵胞が見えないため、卵巣の同定は困難である。

（観察項目）

子宮：・大きさ
・子宮内膜・筋層の厚さ
・腫瘤の有無

卵巣：腫大（腫瘤）の有無、正常大の卵巣は経腹超音波では見えないことも多い

ダグラス窩：液体貯留の有無

（描出の工夫）

・時間をおいて膀胱に尿を貯留させる
・プローブで腸管を圧排する

（写真 1：正常子宮）

（写真 2：正常卵巣）

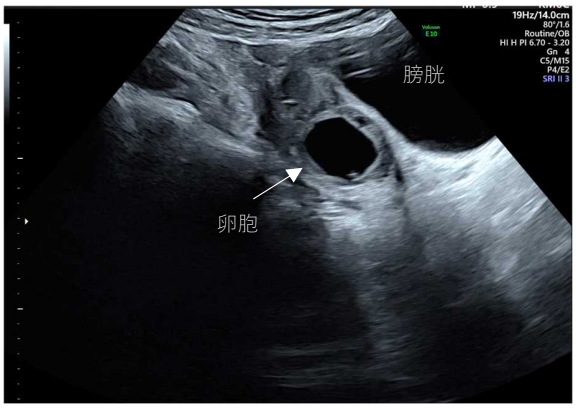

腹部症状を有する患者で遭遇する頻度が高い消化管疾患

～消化管エコー検査をこれから始める方へ～

西尾　進
徳島大学病院　超音波センター

西林美佐子，武市理沙，中村滋子，春藤譲治
春藤内科胃腸科

近年の超音波診断装置の進歩，特にリニアプローブの性能向上により，消化管エコー検査が身近なものになってきた．腹痛を訴える患者の多くは消化管疾患であり，腹部症状を有する患者に対しては，腹部エコー検査を行う際，消化管の観察を避けては通れない．

消化管エコー検査に苦手意識のある方も少なくないと思われるが，基本的な走査方法とちょっとしたコツ，代表疾患における評価のポイントなどを学習しておけば，腹部症状を有する多くの患者に対応できると思われる．基本的な走査方法やちょっとしたコツなどの習得には，ハンズオンセミナーなどの実技講習が効果的であるが，現在はコロナ禍で激減しており，コロナが治まれば再開を期待したい．それともう一つ並行して，典型的な超音波画像の理解も重要である．今回は，これから消化管エコー検査を始める方のために，臨床現場でよく遭遇する下記の消化管疾患についてその評価のポイントを概説する．

①　虫垂炎
②　感染性腸炎
③　虚血性腸炎
④　大腸憩室炎
⑤　炎症性腸疾患（潰瘍性大腸炎・クローン病）
⑥　その他

この講演が，これから消化管エコー検査を始める方に少しでもお役に立てれば幸いである．

協賛会社・団体一覧

（寄附）

旭化成ファーマ株式会社
アステラス製薬株式会社
アストラゼネカ株式会社
エーザイ株式会社
大塚製薬株式会社
小野薬品工業株式会社
科研製薬株式会社
杏林製薬株式会社
協和キリン株式会社
塩野義製薬株式会社
ゼリア新薬工業株式会社
大正製薬株式会社
大鵬薬品工業株式会社
田辺三菱製薬株式会社
第一三共株式会社
大日本住友製薬株式会社
中外製薬株式会社
株式会社ツムラ
鳥居薬品株式会社
日本イーライリリー株式会社
日本新薬株式会社
バイエル薬品株式会社
扶桑薬品工業株式会社
Meiji Seika ファルマ株式会社
持田製薬株式会社
（四国新薬会 順不同 25 社）

アトムメディカル株式会社

（広告）

富士フイルムヘルスケア株式会社
アレクシオンファーマ合同会社
株式会社ＬＳＩメディエンス
日新器械株式会社
森永乳業株式会社
富士製薬工業株式会社
キヤノンメディカルシステムズ株式会社
株式会社大一器械

（企業展示）

メロディ・インターナショナル株式会社
富士フイルムヘルスケア株式会社
株式会社フィリップス・ジャパン

（ランチョンセミナー）

ＧＥヘルスケア・ジャパン株式会社

2022 年 9 月 20 日現在

Good Health Creator, MEDIcal+sciENCE

Medical Scienceによる健康で安心な社会の創造に向けて貢献します

LSIメディエンス

臨床検査 ／ 健康診断サポート ／ 診断薬・機器 ／ 創薬支援 ／
食の安全サポート ／ ドーピング検査

2019年8月1日から株式会社LSIメディエンスは
PHCホールディングス株式会社のグループ企業となりました。

〒101-8517 東京都千代田区内神田一丁目13番4号

DAIICHI

生命（いのち）を守るために、
私たちができること

株式会社 大一器械

www.daiichi-kikai.co.jp

本　　社	〒771-0185	徳島県徳島市川内町平石若宮 340 番地	TEL.088-656-8101（代）	FAX.088-656-8109
東京営業所	〒111-0042	東京都台東区寿 2 丁目 5-10	TEL.03-6231-6296	FAX.03-6231-6293
香川営業所	〒761-8071	香川県高松市伏石町 2128 番地 1	TEL.087-865-7233（代）	FAX.087-865-3289

1928年創立

医療現場に最先端の安心

私たちは高い技術力と徹底したアフターフォローで地域医療の
支えとなり、地域社会への貢献を目指します。

医療機器

○診断用機器　○治療用機器
○病院設備機器　○手術用機器
○その他

科学機器

○バイオ関連機器・装置
○分析機器・装置
○環境関連機器・装置
○汎用科学機器・装置
○実験動物及び飼育関連機器・装置
○特殊機器

日新器械株式会社

本　社
〒771-1156 徳島県徳島市応神町応神産業団地12番1
TEL.088-641-5111　FAX.088-641-5511

埼玉営業所
〒350-1249 埼玉県日高市高麗川1丁目13番地2
TEL 042-985-9061 FAX 042-985-9063

morinaga

牛乳たんぱく質の消化負担を母乳に近づけた

「母乳のようにやさしいミルク」です。

全国13大学20施設で大規模な哺育試験を実施し、栄養学的な有用性を確認しています。※

※第97回日本小児科学会にて発表

E赤ちゃんの特長

1. すべての牛乳たんぱく質をペプチドとすることで、ミルクのアレルゲン性を低減し、乳幼児の消化負担に配慮
2. 当社独自の製造方法により、風味良好なペプチドを配合
3. 母乳に含まれるラクトフェリン（消化物）、ルテイン、3種類のオリゴ糖など、母乳に近づけた成分組成
4. DHAとアラキドン酸を、日本人の母乳と同じ比率（2:1）で配合
5. 乳糖主体の糖組成で、浸透圧も母乳と同等

＼ママたちの投票で選ばれました／
☆2016年マザーズセレクション大賞受賞☆

大缶 800g

エコらくパックつめかえ用
800g（400g×2個）

森永 E赤ちゃん 0カ月~1歳頃まで

＊本品はすべての牛乳たんぱく質を消化してありますが、ミルクアレルギー疾患用ではありません。

妊娠・育児情報サイト「はぐくみ」 https://ssl.hagukumi.ne.jp

森永乳業

子宮頸管熟化剤（プロスタグランジンE₂製剤）

プロウペス®腟用剤10mg

Propess® DINOPROSTONE ジノプロストン腟内留置用製剤

劇薬 処方箋医薬品 注意ー医師等の処方箋により使用すること 薬価基準未収載

●本剤の効能又は効果、用法及び用量、警告・禁忌を含む使用上の注意等については、製品添付文書をご参照ください。

製造販売元（輸入）
FERRING PHARMACEUTICALS
フェリング・ファーマ株式会社
〒105-0001 東京都港区虎ノ門二丁目３番17号
文献請求先および問い合わせ先　くすり相談室
フリーダイヤル：0120-093-168　FAX：03-3596-1107

販売元
富士製薬工業株式会社
富山県富山市水橋辻ヶ堂１５１５番地
文献請求先および問い合わせ先　富山工場　学術情報課
フリーダイヤル：0120-956-792　FAX：076-478-0336

プロウペス®はフェリング・ファーマB.V.の登録商標です
©2021 Ferring Pharmaceuticals Co., Ltd.

2021年12月作成

Canon

i が描く新たな地平。

Aplio i-series
Prism Edition

[一般的名称] 汎用超音波画像診断装置　[販売名] 超音波診断装置　Aplio i900 TUS-AI900　[認証番号] 228ABBZX00020000
[一般的名称] 汎用超音波画像診断装置　[販売名] 超音波診断装置　Aplio i800 TUS-AI800　[認証番号] 228ABBZX00021000
[一般的名称] 汎用超音波画像診断装置　[販売名] 超音波診断装置　Aplio i700 TUS-AI700　[認証番号] 228ABBZX00022000

J000160-01

キヤノンメディカルシステムズ株式会社　https://jp.medical.canon

Made For life

低ホスファターゼ症（HPP）は、特に日本人で多く認められる胎児骨系統疾患です[1]

18週
頭蓋冠の骨化欠如
膜様頭蓋

25週
長管骨の骨化不全と
短縮変形

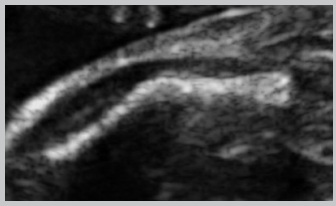

33週
大腿骨の下に描写された
echo enhancement像

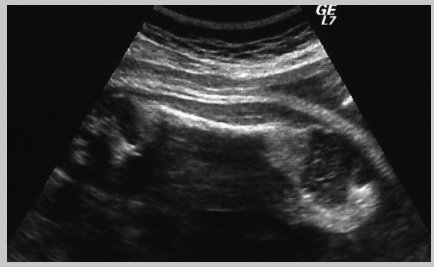

骨幹の中心部と比べて骨幹端では骨化が不良なため、
後方エコー増強が起こっていると推測される。

画像：宮城県立こども病院 産科部長 室月 淳先生 ご提供

周産期型HPPにおける主なX線および超音波所見の特徴[2]

- 長骨：短縮形、弓状、角状
- 胸郭の狭小化（腹囲より胸囲が小さい）
- 骨軟骨の骨棘（Bowdler spur）
- 骨折
- 骨幹端不整
  低吸収域（cuppingまたはtongues）
- 肋骨：短く数珠状[a]、菲薄[b]
- 骨化不良/未骨化（長管骨、頭蓋冠、肋骨、椎骨）
  骨構造の異常なsonolucency
  低エコーの頭蓋骨
  項部透過性の増大
- 広範な頭蓋骨縫合および泉門[b]
- 羊水過多

a 妊娠中期（13～27週）
b 満期出産新生児

HPPや他の胎児骨系統疾患の可能性が疑われる場合は、胎児骨系統疾患フォーラムに相談を行うなどして早期に診断することが重要です。

1. 佐藤尚明ほか: 日本周産期・新生児医学会誌. 2009; 45: 1005-1007.
2. 社内資料（ENB010-010試験）承認時評価資料

疾患情報サイトへ

資材請求ページへ

胎児骨系統疾患フォーラムへ

ALEXION®
AstraZeneca Rare Disease