日本超音波医学会
第 33 回関東甲信越地方会学術集会
抄録集

“ Think Different in Ultrasonics ! ”

会　長：石塚　修（信州大学医学部 泌尿器科学教室 教授）

会　期：2021. 10/16（Sat）－17（Sun）

オンデマンド配信　2021. 10/16（Sat）－11/30（Tue）

事後オンデマンド配信　2021. 11/ 1（Mon）－11/30（Tue）

会　場：長野県松本文化会館（キッセイ文化ホール）

〒390-0311　長野県松本市大字水汲69-2

日本超音波医学会
第 33 回関東甲信越地方会学術集会
抄録集

会　期：令和3年10月16日（土）・17日（日）
会　場：長野県松本文化会館（キッセイ文化ホール）
〒390-0311　長野県松本市大字水汲69-2
Tel：0263-34-7100

大会長　石塚 修
信州大学医学部 泌尿器科学教室 教授

https://site2.convention.co.jp/uskanto33/index.html
Email：uskanto33@convention.co.jp

抄　録

特　別　企　画

特別企画【循環器①】

10月16日（土）第1会場　10:10 ～ 11:40

シンポジウム「器質的心疾患SHDカテーテル治療後の心エコー図検査」

座長
赤石 誠　（ウェルエイジング京橋循環器クリニック）
坂田 好美　（杏林大学医学部循環器内科）

企画趣旨

赤石 誠　（ウェルエイジング京橋循環器クリニック）
坂田 好美　（杏林大学医学部循環器内科）

1 経皮的ASD閉鎖術後の心エコー図検査の役割

橋本 剛　Minneapolis Heart Institute at Abbot Northwestern Hospital

2 TAVI後のフォローはどうする？
～経胸壁心エコー図検査でみるべきポイント～

田中 旬　三井記念病院 循環器内科

3 MitraClip実施後フォローアップ心エコー図検査のポイント

板橋 裕史　獨協医科大学埼玉医療センター
循環器内科・超音波センター

特別企画【循環器①】
シンポジウム「器質的心疾患SHDカテーテル治療後の心エコー図検査」

企画趣旨　器質的心疾患SHDカテーテル治療後の心エコー図検査

[1)]ウェルエイジング京橋循環器クリニック、[2)]杏林大学医学部循環器内科

赤石 誠[1)]、坂田 好美[2)]

近年、Structural Heart Disease（SHD）に対するインターベンションが普及し、大動脈弁狭窄に対する経カテーテル大動脈弁留置術（TAVI）、心房中隔欠損症に対するASDカテーテル閉鎖術、僧帽弁逆流に対するMitraClip、心房細動に対する左心耳閉鎖などが本邦でも多施設で多くの症例に施行され、SHDに対する治療法は日々進歩してきている。心エコー図検査は、術前、術中評価には欠かせない検査であり、それによる評価がデバイスの選択、治療法の決定にも用いられている。一方で、これらのSHDに対するインターベンションの普及により、インターベンションを実施した症例が増加し、一般病院においても術後経過をフォローする機会が増えている。そのフォローをする上でも、心エコー図検査は重要である。インターベンション後の心臓にはどのような変化が起きているのか？術後の経過を見る上でどのような点に留意しなくてはならないのか？　これらの事項は、心エコー図検査を実施する者が理解していなくてはならないことである。本セッションにおいては、SHDに対するインターベンション後の心エコー画像の評価、そして経過観察をする上での心エコー指標、留意点、さらにどのような所見が予後に影響を与えるのか？などについて解説をしていただく。

1　経皮的ASD閉鎖術後の心エコー図検査の役割

[1)]Minneapolis Heart Institute at Abbot Northwestern Hospital、[2)]東邦大学医療センター大橋病院 循環器

橋本 剛[1)]、井出 志穂[2)]、葉山 裕真[2)]、牧野 健治[2)]、飯島 雷輔[2)]、原 英彦[2)]、諸井 雅男[2)]、中村 正人[2)]

近年、構造的心疾患（SHD）の発展は目覚ましいが、画像診断も同時に発展しており、エコー、CT、MRIの重要性は益々認識されている。SHDの診断、治療適応診断、術中ガイド、術後経過フォローなどの一連の治療の流れにおいて、それぞれのモダリティの特徴を生かすことが重要である。経皮的ASD 閉鎖術における心エコー図検査の役割は他のSHD治療に比較しても大きく、術前、術中、術後と全てを完結することができる。経皮的ASD閉鎖術は外科的閉鎖術に比較して、低侵襲で安全性が高く、入院期間が短いため、小児から高齢者まで幅広い年齢層に世界中で数多くの治療が行われている。しかし、我々はわずかではあるが合併症を経験する可能性があり、その特徴を念頭に検査を行うことが求められている。また、血行動態の変化による心房、心室の変化なども知ることでASD closureの効果をより深く知ることができる。
主要な合併症の発生率は低いが、デバイスerosionは生命を脅かす可能性があり、その潜在的可能性を念頭に管理する必要がある。また、デバイスの移動（migration）、新規の心房性不整脈などがある。通常の経過フォローでは残存シャント血流の有無、右心系の縮小、左室拡大、三尖弁逆流の変化を中長期的に観察する。本講演では、通常のフォローの心エコー図検査で観察すべき点、見逃しては行けない所見、そして当院で経験した合併症の症例を提示し、経皮的ASD閉鎖術後の心エコー図検査の役割についての理解を深めることを目的とする。

2 TAVI後のフォローはどうする？ ～経胸壁心エコー図検査でみるべきポイント～

三井記念病院 循環器内科

田中 旬

本邦では，2013年に大動脈弁狭窄症（AS）に対する経カテーテル大動脈弁留置術（TAVI）が導入され，現在約200施設で実施されている。TAVI実施施設以外の病院でも経胸壁心エコー図検査（TTE）でTAVI後のフォローする機会は増加してきている。TAVI後では，外科的大動脈弁置換術（SAVR）後と比較して弁周囲逆流の合併が多い。また，TAVIでは，ASに合併する僧帽弁閉鎖不全症や三尖弁閉鎖不全症は術後も残存する可能性が高く，僧帽弁形成術/置換術や三尖弁形成術を同時に行うSAVRと異なる。TAVI弁に感染や血栓弁が疑われる場合は，さらに経食道心エコー図検査やCTを検討しなければならない。本セッションでは，TAVI後にTTEでみるべきポイントについて，SAVR後との違いも含めて解説したい。

3 MitraClip実施後フォローアップ心エコー図検査のポイント

獨協医科大学埼玉医療センター 循環器内科・超音波センター

板橋 裕史、小林 さゆき

MitraClipが国内で保険適応となってから既に3年半ほどが経過しており、実施施設以外でも心エコー図検査を行う際にMitraClip留置後の患者さんに遭遇する可能性が高くなっている。MitarClip留置後の患者さんを初見で評価する際には、外科手術後の場合と同様に検査に臨む前に治療を行った時期、使用したクリップの形式（クリップアームの長さと太さに応じてNT，NTW，XT，XTWの4種類のサイズあり）、留置位置、術前および術直後MRの重症度を確認することが重要である。実際の心エコー図検査においては1）残存MRの重症度、2）医原性MS、3）医原性ASD、4）両心機能、の項目に分けて評価すると整理しやすい。1）に関しては定量評価の方法が確立されておらず、血圧や左房拡大の影響などを加味し、多断面で記録されたjet areaや吸い込み血流の大きさ、肺静脈血流波形のS/D比などをもとに総合的に判定しているのが実状である。またMRが増悪していた場合には手技とは無関係な左室リモデリングの進行によるものか、弁尖の損傷や弁尖のクリップからの脱落などの手技に関連した合併症によるものかを判別する必要がある。2）に関しては連続波ドプラーを用いたmean PGが重要な役割を果たし、3）に関しては血行動態に負担をかけるほどの重度の左右シャントが存在していないか確認することに加え、低酸素血症の原因となる右左シャントが出現していないかに留意する必要がある。以上のように幾つかのMitraClip特有の留意すべきポイントはあるものの、原則的には外科的形成術や人工弁置換術後の患者と同様に考えればよい。本講演ではこれらのポイントをまとめ、極力簡潔に解説する。

特別企画【循環器②】

10月16日（土）第1会場　13:10 ～ 14:40

シンポジウム「大人になった先天性心疾患術後症例」

座長
岩永 史郎　（埼玉医科大学国際医療センター 心臓内科）
石津 智子　（筑波大学循環器内科）

企画趣旨
石津 智子　（筑波大学循環器内科）

1 心房中隔欠損～術後に診るべきポイントとは
小板橋 俊美　北里大学 医学部循環器内科学

2 心室中隔欠損症の心エコー評価
増谷 聡　埼玉医科大学総合医療センター 小児科

3 いつか遭遇するかもしれない成人先天性心疾患：
エコーのtips and pitfalls
椎名 由美　聖路加国際病院 循環器内科

特別企画【循環器②】
シンポジウム「大人になった先天性心疾患術後症例」

企画趣旨　大人になった先天性心疾患術後症例

筑波大学循環器内科
石津 智子

大人になった先天性心疾患の術後患者はますます増え続けている。以前は小児期の手術を根治術と呼んでいたが、現代ではその名称をあたらめ心内修復術と呼ぶ。初回手術では根治せず、遠隔期に遺残病変や続発病変が生じるからである。成人期の再手術の多くは、症状が出現してからでは手遅れであることが多く、一般循環器医の再手術タイミングが遅れがちである。患者や家族に加え一般循環器医への啓発はまだ道半ばである。現状を鑑み、超音波検査を担うエコーラボの役割の重要性が認識されている。先天性心疾患の術後では個別の術式に特有の課題を知り、陰性所見を含めて報告することで、質の高い先天性心疾患診療に貢献できる。本シンポジウムでは、先天性心疾患を専門とはしていない、一般心疾患を多く扱う超音波の担当者を対象として、先天性心疾患診療を専門とする3名の演者に超音波診断に必要な知識と検査のコツ、所見の意義について講演をいただく。

1　心房中隔欠損～術後に診るべきポイントとは

北里大学 医学部循環器内科学
小板橋 俊美

心房中隔欠損（Atrial Septal Defect: ASD）は、成人期に診断される最多の先天性心疾患である。明瞭な心雑音に欠け、学校検診でも検出しにくい。小児期には無症状で経過しても、加齢に伴い病態が悪化し得るため、成人期の健診での異常や心イベントの原因として初診断される。小児期のASD閉鎖術後の症例では、残存シャント、右心異常（拡大・収縮能低下）、肺高血圧、三尖弁逆流（TR）の遺残がなければ、不整脈の出現に留意しつつ、定期的なフォローは原則不要とされている。しかし、成人期に施行された手術例では、手術時の年齢、病態、合併疾患、遺残症は様々で、症例により判断を要する。一般的には、肺高血圧、心房性不整脈、右室機能低下/ 左室機能低下、TR/ 僧帽弁逆流（MR）、他の心病変を合併している場合には、これらの病態評価を含め、年に1回の定期チェックが推奨される。ASD閉鎖術時に弁逆流が増悪し再手術になる例や、残存シャントの対応に悩む症例も経験する。近年では、カテーテルによるASD閉鎖術後症例も増加してきた。特有の合併症としては、閉鎖栓の離脱や閉鎖栓による心浸食（erosion）があるが多くは術後早期にみられる。動悸、胸痛、不整脈増加時には、これらに留意して心エコー図検査を施行する。稀に術後遠隔期にerosionから心タンポナーデを発症した症例も報告されており、胸痛やショック時には迅速な確認が必要である。閉鎖栓留置後半年は、感染性心内膜炎のリスクもあり、発熱時や炎症高値時には疣腫の有無にも留意した観察が必要である。ASDは単独な疾患としてだけでなく、全先天性心疾患症例の30-50%でASDが疾患の一部として合併している。そのため、ASD術後に他の合併疾患が判明し、心血管病態への影響が顕在化することもある。病態を鑑み、合併し得る他の心血管疾患も意識した心エコー図検査が求められる。症例を挙げ、ASD術後に診るべきポイントについて述べる。

2 心室中隔欠損症の心エコー評価

埼玉医科大学総合医療センター 小児科

増谷 聡

心室中隔欠損症（VSD）は、心室中隔の一部に欠損があるために短絡を生じる先天性心疾患で、小児期先天性心疾患の約4割を占める。何割かで自然閉鎖する。小児期の初回心エコーでは、欠損孔の大きさ・部位、肺高血圧の有無・程度、合併奇形の有無（特に大動脈縮窄等の見落としに注意）を評価する。VSDは左心容量負荷疾患であり、左室拡張末期径が体格標準に対し、いかほどであるかを評価する。欠損孔の位置により、大動脈弁の逸脱・変形・逆流を生じることがあり、評価・記載する。成人期の評価ポイントも、基本的に同様である。
非手術で小短絡とともに生涯を過ごす症例も存在する。手術適応は、高肺血流、閉鎖可能な肺高血圧合併、大動脈弁逸脱による大動脈弁閉鎖不全や高度逸脱である。これらが観察ポイントである。VSDは心房中隔欠損症と異なり、心雑音や心不全がわかりやすく、手術必要例は小児期に修復されていることが多い。
短絡残存例で原因不明の発熱があれば、心内膜炎の精査が必要である。通常の心エコー評価に加え、短絡があれば流速と圧較差評価、大動脈弁閉鎖不全、肺高血圧その他残存病変の有無と推移を評価を行う。稀ではあるが、突然の心不全発症と連続性心雑音の聴取があればバルサルバ洞動脈瘤破裂を疑って観察する。病歴・検査目的・聴診所見を頭に入れて心エコーを開始することの重要性は、共通である。本講演では、VSDの超音波検査において念頭におくべき考え方を整理・共有したい。

3 いつか遭遇するかもしれない成人先天性心疾患：エコーのtips and pitfalls

聖路加国際病院 循環器内科

椎名 由美

成人先天性心疾患を苦手に感じるのは、①たまにしか遭遇しないことと②国内の成人せんてんせいエコー教育プログラムが構築されていないこと③マルティモダリティを駆使して画像診断しなければならないこと　が挙げられる。今回は実際に遭遇したときに困るであろう成人先天性心疾患を複数例提示し、そのCTやMRI画像も参照しながら、エコーのtips and pitfallsを解説する。少しでも苦手意識をなくし、日常診療・エコー検査の役に立つことを期待する。

特別企画【循環器③】

10月16日（土）第1会場　14:50 ～ 16:20

教育企画「塞栓症の鑑別診断における超音波検査の役割」

座長
芦原 京美　（東京女子医科大学 循環器内科）
永井 知雄　（東海大医学部内科学系循環器内科）

企画趣旨

芦原 京美　（東京女子医科大学 循環器内科）
永井 知雄　（東海大医学部内科学系循環器内科）

1 動脈に由来する塞栓症　見落とすな！塞栓源 !!

山本 哲也　埼玉医科大学国際医療センター中央検査部

2 エコーによる心原性塞栓症の鑑別診断

伯野 大彦　川崎市立川崎病院 循環器内科

3 奇異性塞栓症をきたしやすい卵円孔開存症の心エコー診断

鶴田 ひかる　慶應義塾大学臨床検査科

特別企画【循環器③】
教育企画「塞栓症の鑑別診断における超音波検査の役割」

企画趣旨　塞栓症の鑑別診断における超音波検査の役割

東京女子医科大学 循環器内科

芦原 京美

脳梗塞の原因はさまざまであるが、心源性、アテロームやラクナ梗塞のみならず、塞栓源不明の脳梗塞：ESUSが注目されてきている。ESUSとは、①単一穿通枝領域脳梗塞（ラクナ梗塞など）ではないことをMRI（CT）で判定したうえで、②梗塞巣に関連する頸部動脈または脳動脈の閉塞ないし50%以上の狭窄が存在しないこと、③高リスクの塞栓源心疾患が存在しないこと、④大動脈原性脳塞栓症の確診例ではないこと、⑤脳梗塞を起こしうる特殊な原因（血管炎、動脈解離、可逆性脳血管攣縮症候群、薬剤不正使用、血栓性素因、悪性腫瘍など）が存在しないことを条件とする塞栓源不明の脳梗塞である。ESUSの診断に心エコーは必須であり、近年では卵円孔開存（PFO）を介する血栓が原因となって発症する奇異性（潜因性）塞栓の再発をデバイス閉鎖術により予防できることもわかってきた。塞栓リスクの高い、いわゆる高リスクPFOの形態診断もまた心エコーで行われる。今後は、PFO閉鎖を要する症例の選別など、正確なPFO診断が必須になると考えられる。デバイス閉鎖治療の適応や症例選択など、ESUSを取り巻く今日的な話題を取り上げる。

企画趣旨　塞栓症の鑑別診断における超音波検査の役割

東海大医学部内科学系循環器内科

永井 知雄

心原性脳塞栓症はアテローム血栓性脳梗塞及びラクナ梗塞とともに、脳梗塞の主要な機序の一つである。また上下肢、腎臓、腸管などの腹部臓器のなどの全身性動脈にも、塞栓症は発症し重症化する場合も多い。これらの塞栓症を診断する際には、塞栓子の供給源を同定しこれに対処することが再発を予防するために重要だが、必ずしもすべての症例で塞栓源を同定できるわけではない。脳梗塞では塞栓源不明の塞栓症をEmbolic stroke of undetermined source（ESUS）と呼ぶが、真のESUSと診断するためには、以下の疾患群及び病態の存在を系統的に理解しておくことが重要である。

1）発作性心房細動
2）卵円孔開存症
3）僧帽弁輪石灰化、心臓腫瘍、心房中隔瘤
4）大動脈粥状硬化、非感染性心内膜炎、先天性凝固異常

一方、塞栓症は学際的診療領域であり、循環器、神経、血液学、画像診断・超音波の各学会がそれぞれの医学的エビデンスに基づいて診療ガイドラインを作成しているが、その内容は未調整で統一性に乏しいのが現状である。そこで、本企画では超音波法による塞栓症の診断の現状と最新の知見をお示しする。

1　動脈に由来する塞栓症　見落とすな！塞栓源 !!

埼玉医科大学国際医療センター中央検査部

山本 哲也

【はじめに】
一般に，塞栓症は再発率も高く太い血管に来たした場合，重症化し予後が悪い．通常，塞栓源検索にはCTやMRIなど様々な画像診断が有効である．特に，可動性の有無など再発リスクの高い塞栓源評価にエコー検査の重要性は高く，その果たす役割は大きい．
本稿では動脈原発性の塞栓の種類や特徴，見落とさない検査ポイントなどについて解説する．
【塞栓の種類と特徴】
動脈原発性塞栓症の塞栓源として頸動脈や大動脈のプラーク，血栓などが重要である．
1．頸動脈プラーク
日本超音波医学会から公示された「超音波による頸動脈病変の標準的評価法2017」では，「注意すべきプラーク」が，脳梗塞の高リスクプラークとされている．特に可動性プラークや低輝度プラーク，潰瘍形成を認めるプラークなどが挙げられている．中でもプラーク全体，または表面の一部が頸動脈の拍動とともに変形するJellyfish plaque は，破綻リスクが高く見落とさないよう留意したい．
2．大動脈プラーク
近年，原因不明の脳塞栓症の中に大動脈原生脳塞栓が一定数存在することが知られている．この大動脈を塞栓源とする例では心原性に比し，梗塞サイズの小さなものが多発する傾向が高く，心原性は右有意，大動脈原生は左有意の分布が多い．また，大動脈血流に生じる逆行成分により下行大動脈が塞栓源になる逆行性脳塞栓症も注目されている．
3．動脈内血栓
動脈瘤に高頻度に認められる壁在血栓やステント内血栓が塞栓源となることもある．
【見落とさない検査ポイント】
大動脈では経食道心エコー図が第一選択となるが，経胸壁エコーによる上行，弓部，下行大動脈の画像描出方法を習得しておきたい．塞栓源を検索する際，画像を拡大し探触子はしっかり固定させ多方向から観察することが大切である．時には呼吸の調整も必要である．また，探触子の選択や装置条件等も工夫したい．塞栓源が同定されない場合，観察視野を広げ血管走行破格の存在などにも注意を払いたい．

2　エコーによる心原性塞栓症の鑑別診断

川崎市立川崎病院 循環器内科

伯野 大彦

心臓および大動脈由来の塞栓による脳梗塞は全体の15~30%を占め、そのうち約1/4は心臓に複数の塞栓源を持つことが知られている。心エコーはfirst-line toolとして心原性塞栓症の診断、治療方針の決定に中心的な役割を果たすが、塞栓の機序、部位、疾患を診断し、塞栓症を起こすリスクが高いか低いかを判断することが重要である。塞栓の機序としては主に血栓、腫瘍、疣腫が挙げられ、近年では3Dエコー法による評価も行われている。それらを鑑別することは外科手術の適応か否かを判断する際の鍵となる。一方、心臓CT，MRIは心臓周囲の状態、腫瘍組織の性状の評価については心エコーよりも有利であり、これらのmodalityと心エコーとを上手く組み合わせていくことが診断能の向上につながる。今回、エコーによる心原性塞栓症の鑑別診断について症例を示しながら講演させていただく。

特別企画【循環器③】
教育企画「塞栓症の鑑別診断における超音波検査の役割」

3 奇異性塞栓症をきたしやすい卵円孔開存症の心エコー診断

慶應義塾大学臨床検査科
鶴田 ひかる

特別企画【泌尿器科】

10月16日（土）第1会場　16:30 ～ 17:30

シンポジウム「IPP, PUA, BWT!
～排尿のパラメーターは残尿と前立腺体積だけにあらず～」

座長
西澤 理　（藤森病院）

企画趣旨
皆川 倫範　（信州大学医学部附属病院 泌尿器科）

1 Male LUTS診療におけるIPPの有用性
松川 宜久　名古屋大学大学院医学系研究科 泌尿器科

2 PUA (prostatic urethra angle)から排尿機能に迫る!
小川 典之　諏訪赤十字病院 泌尿器科

3 BWTの意義
皆川 倫範　信州大学医学部附属病院 泌尿器科

特別企画【泌尿器科①】
シンポジウム「IPP，PUA，BWT! ～排尿のパラメーターは残尿と前立腺体積だけにあらず～」

企画趣旨 IPP，PUA，BWT! ～排尿のパラメーターは残尿と前立腺体積だけにあらず～

信州大学医学部附属病院 泌尿器科

皆川 倫範

IPPは、Intravesical prostatic protrusionの略である。PUAは、Prostatic urethral angleの略である。BWTは、Bladder wall thicknessの略である。それぞれ、馴染みがある言葉ではない。下部尿路の超音波検査では、主に残尿量と前立腺体積が測定項目として挙げられる。実に寂しい話である。心臓脈管や肝臓には多彩な評価項目があるというのに、である。このセッションでは、下部尿路の超音波検査における注目すべきパラメーターを広く普及するためのものである。それぞれ、下部尿路機能の病態を理解するのに非常に重要な所見である。IPPは、膀胱内を圧排する前立腺の突出長で、下部尿路閉塞を示唆する重要な所見である。治療方針を決定するのに大いに参考になる。また、PUAは、前立腺部尿道の屈曲角度である。これもまた、下部尿路閉塞を示唆する重要な所見である。そして、BWTは、膀胱の器質的変化を示唆し、長期の高圧排尿や排尿筋負荷・薬物療法に対する抵抗性を示唆するものである。今回、３人に演者に、それぞれを深掘りして頂き、下部尿路の超音波検査をより豊かにする機会になれば幸いである。

1 Male LUTS診療におけるIPPの有用性

名古屋大学大学院医学系研究科 泌尿器科

松川 宜久

超高齢化社会を迎えて、下部尿路症状（Lower urinary tract symptoms: LUTS）を主訴に病院、クリニックを受診する高齢者は増加している。Male LUTSを引き起こす要因として最も多いのは前立腺肥大症（Benign prostatic hyperplasia: BPH）であり、本学会に参加されている多くの先生方が、超音波検査により前立腺サイズを評価し、Male LUTSの診断・治療に活用されていると思われる。ただ、不思議に、大きい前立腺なのにLUTSを有していない、あるいは、前立腺がたいして大きくないのにLUTSが重症といった症例も経験する。
肥大した前立腺腺腫による膀胱出口部閉塞（Bladder outlet obstruction: BOO）がLUTS発生の機序であり、前立腺サイズとBOOは有意な正の相関性を有することが示されており、前立腺が大きければ、BOOも強くなることは間違いではない。ただ最近では、膀胱前立腺超音波検査で測定されたIPPやPUA、BWTなどが、下部尿路機能をより鋭敏に評価できるパラメータとして注目されている。その中でも、前立腺の膀胱への突出度を示すIPP（Intravesical prostatic protrusion）は、BOO診断において、感度、特異度、精度が高いといった報告が多く、最近では、診断のみならず、BPH薬物治療の治療効果を予測する有用な因子としても注目されている。
本シンポジウムでは、IPPに関するこれまでの報告について、自施設で行った臨床研究を含めてreviewし、実臨床における測定法、ならびに評価時のポイントなど、明日からの臨床に役立つ内容も詳説したい。

2 PUA（prostatic urethra angle）から排尿機能に迫る！

[1)]諏訪赤十字病院 泌尿器科、[2)]信州大学医学部附属病院 泌尿器科

小川 典之[1)]、皆川 倫範[2)]、石塚 修[2)]

尿道の内腔を液体で満たして行う超音波検査をソノウレスログラフィー（SUG）と呼ぶが、我々はSUGの変法を開発し、前立腺部尿道の形態を詳細に解析した。その結果、前立腺部尿道の形態と排尿症状との関連が明らかになった。またカラードップラーとVFM（vector flow mapping）モードを用いることで、排尿時における膀胱内と前立腺部尿道の尿流を観察した。その結果、尿流がらせん型の場合があることを明らかにした。前立腺部尿道での尿流がらせん型である群とそうでない群を比較すると、PUA（prostatic urethral angle）に有意差を認めた。PUAが大きいと、尿流がらせん型にならず、排尿症状に悪影響を及ぼしている可能性が示唆された。逆に、らせん型の尿流は、効率的な排尿のための物理的現象である可能性が示唆された。現在に至るまで泌尿器科領域では、下部尿路の超音波検査において、主に残尿量と前立腺体積の測定が行われてきている。しかしこの2つのパラメーターのみでは、排尿機能を正確に評価するには不十分なことも多く、必ずしも手術適応を正確に判断できるわけではない。その正確な判断のためには、UDS（urodynamic study）検査が検討されるわけであるが、どこの医療機関でも施行できるわけではない。したがって排尿機能を評価するための超音波検査における新たなパラメーターの必要性は高いといえる。そこで本口演では、超音波検査によって膀胱・尿道の形態・尿流を解析することで、PUAが排尿機能評価のための新たなパラメーターとして重要である根拠を示し、下部尿路機能評価の新展望に関して概説する予定である。

3 BWTの意義

信州大学医学部附属病院 泌尿器科

皆川 倫範

Bladder wall thickness（BWT）は、その名の如く膀胱壁の厚みである。一般に膀胱は機能障害とともに壁が肥厚する。肥厚に伴って、膀胱コンプライアンスは低下して容量が少なくなる。BWTは、膀胱機能を評価する重要なパラメーターであり、過活動膀胱・下部尿路症状・排尿筋過活動を示唆する所見である。BWTは、単純に排尿障害があることを示すだけでなく、実際のその意義は広い。BWTは、膀胱の器質的変化を反映するので、薬物療法に対する反応性、排尿機能障害に伴う合併症の頻度、留置されたカテーテル抜去の成功率を予想するものでもある。一般に、BWTは5mm以下が正常とされる。逆に5mm以上のBWTを認めた場合には、注意が必要である。しかしながら、BWTには課題がある。BWTをどこで測定するのか、すなわち前壁・後壁のどちらか。また、蓄尿状態と虚脱状態では値が異なるかもしれない、適格・正確に膀胱壁を測定できるか、といった不安もある。諸家の報告をみてみると、測定方法はかなりまちまちで、定まった取り決めがないのが現状である。しかしながら、実際には、100mL以上の蓄尿であれば測定の意義はあろうかと思うし、基本的には前壁で測定を行うべきだと考えられる。理屈からいえば、膀胱容量が200mLから100増加しても、膀胱表面の面積はそれほどは変わらない。球体の面積と体積の計算方法を考えると、理論的にはいえることである。無論、その差を無視してよいというわけではないが、臨床では仕方がないのではないかと思う。また、後壁での測定は、距離がでるほど困難になるので、前壁のほうが一定して測定できるだろう。本講演では、BWTの意義と実際について、掘り下げて概説する。

特別企画【産婦人科】

10月16日（土）第2会場　10:10 ～ 11:40

シンポジウム「超音波検査の新技術：産婦人科臨床への応用」

座長
石本 人士　（東海大学医学部専門診療学系産婦人科学）
市塚 清健　（昭和大学横浜市北部病院産婦人科）

企画趣旨

市塚 清健　（昭和大学横浜市北部病院産婦人科）
石本 人工　（東海大学医学部専門診療学系産婦人科学）
中田 雅彦　（東邦大学医療センター大森病院 産婦人科）
吉田 幸洋　（順天堂大学医学部附属浦安病院 産婦人科）
宮越 敬　（社会福祉法人 聖母会　聖母病院）

1 位相差トラッキング法による胎児脈圧・心機能評価
小澤 克典　国立成育医療研究センター 胎児診療科

2 微細超音波ドプラによる胎盤の超音波病理学的評価
古谷 菜摘　聖マリアンナ医科大学 産婦人科学

3 Elastographyによる硬度評価
小松 篤史　日本大学医学部 産婦人科

4 産婦人科超音波検査におけるAI技術の応用と問題点
松岡 隆　昭和大学医学部 産婦人科学講座

特別企画【産婦人科】
シンポジウム「超音波検査の新技術：産婦人科臨床への応用」

企画趣旨　超音波検査の新技術：産婦人科臨床への応用

[1]昭和大学横浜市北部病院産婦人科、[2]東海大学医学部専門診療学系産婦人科学、
[3]東邦大学医療センター大森病院 産婦人科、
[4]順天堂大学医学部附属浦安病院 産婦人科、[5]社会福祉法人 聖母会　聖母病院

市塚 清健[1]、石本 人工[2]、中田 雅彦[3]、吉田 幸洋[4]、宮越 敬[5]

我々はすでに日常臨床において、十分に高解像度、高機能で、使いやすい超音波機器の恩恵を受けている。しかしハードウエア・ソフトウエアの技術革新と創意工夫の進化は止まらない。近年でも、単結晶素子、dual-gate Doppler、superb microvascular imaging、スペックルトラッキング法、位相差トラッキング法、elastographyなどの新技術が導入、開発されてきている。また人工知能（artificial intelligence：AI）は社会の様々な場面で応用されつつあり、超音波検査の分野では画像診断支援での進展が期待されている。今回のシンポジウムでは、こうした新技術が産婦人科臨床でどのように活かされるのか、また課題は何なのか、各々のエキスパートにご発表いただく。新技術のポテンシャルに触れ、今後の産婦人科超音波検査を展望する機会としたい。

1　位相差トラッキング法による胎児脈圧・心機能評価

国立成育医療研究センター 胎児診療科

小澤 克典、室本 仁、杉林 里佳、和田 誠司、左合 治彦

【目的】位相差トラッキング法は、繰り返し送受信された直交検波信号の位相差から関心点の速度を求めるため波長未満の変位が検出可能である点において、従来法よりも精密な計測法である。我々は位相差トラッキング法を用いて、①胎児の大動脈の脈波伝播速度を計測することにより胎児の脈圧（収縮期血圧と拡張期血圧の差）を推定、②胎児の心室壁の運動速度を計測することにより胎児の心収縮能と拡張能を評価した。【方法】超音波診断装置はAloka製prosound F75、探触子は中心周波数3.5～6MHzのコンベックス型を用い、アナログ出力した信号をオフライン解析した。①妊娠16～40週の正常胎児82例を対象として、下行大動脈の血流速度および脈波伝播速度を計測し、Water-hammer式（脈圧=血液密度×血流速度×脈波伝搬速度）より脈圧を算出した。また、胎児発育不全（FGR）28例で計測し、正常例と比較した。②妊娠16～40週の正常胎児126例を対象として、左右の心室自由壁の心内膜下心筋におけるradial方向の収縮期・拡張期の最大速度を計測した。また、FGR10例で計測し、同じ妊娠週数の正常例と比較した。【結果】①正常例では血流速度（r=0.74）、脈波伝播速度（r=0.70）、推定脈圧（r=0.74）は妊娠週数とともに有意に増加した。FGR例は正常例と比較し、early-onset群で脈波伝搬速度が速く（3.2±0.7m/s vs 2.6±0.7m/s, $p<0.01$）、late-onset群で推定脈圧が低かった（15.1±4.6mmHg vs 18.1±7.1, $p=0.03$）。②正常例では左心室、右心室ともに収縮期速度（r=0.84, r=0.69）、拡張早期速度（r=0.52, r=0.56）と妊娠週数に正の相関があった。FGR例は正常例と比較し、右心室の拡張早期速度が低かった（24.5±6.2mm/s vs 32.1±7.0mm/s, $p<0.01$）。【結論】位相差トラッキング法を用いて、非侵襲的に胎児脈圧情報を収集することが可能であった。また、胎児心臓の微細な速度を計測することが可能であった。

2　微細超音波ドプラによる胎盤の超音波病理学的評価

聖マリアンナ医科大学 産婦人科学

古谷 菜摘

Canon Medical Systems が開発した新しいドプラ法（Superb Microvascular Imaging; SMI）は、カラードプラの低流速表示時に現れるモーションアーチファクトをfilterでなく、アーチファクト特有のノイズを解析、除外し、必要な血流信号だけを取り出して表示できる。この微細血流表示は、特に実質臓器での評価に有用で、肝臓や腎臓などの領域で利用されているが、我々は、胎盤の観察に有用と考えて研究を行っている。SMIを用いて胎盤を観察すると、螺旋動脈から絨毛間腔に流入する絨毛間腔の緩やかな血流、臍帯から幹絨毛を経て末梢の絨毛に分枝する絨毛血管までを描出することができる。本講演では、我々のSMIを用いた胎盤の超音波所見と病理所見の比較に関する研究成果について報告する。分娩近くのSMIでは、臍帯過捻転などでみられる幹絨毛の拡張、妊娠高血圧症候群や胎盤因子の胎児発育不全にみられる末梢絨毛の病理像として、梗塞、無血管絨毛、絨毛血管の増生などが観察できることが分かった。特に超音波検査の診断精度は、梗塞や無血管絨毛で高い傾向があった。絨毛間腔の低酸素状態が進むと広汎の梗塞や、絨毛内の血管が消失し無血管絨毛となることから、SMIでの所見の違いを予後予測などに臨床応用できる可能性が示された。

3　Elastographyによる硬度評価

日本大学医学部 産婦人科

小松 篤史

超音波Elastographyは超音波を用いて組織の硬さ分布を非侵襲的に画像化する技術である。組織を加圧した際のひずみ（strain）分布を計測して相対的な硬さ分布を画像化するstrain elastographyと、組織を加振した際の剪断波の伝播速度を測定するshear wave elastographyに大別される。今までの超音波機器の機能にプラスされた機能で、新たな装置は不要で画像の処理を行うソフトの進化である。strain elastographyでは対象部位を数回圧迫して生じるひずみの多寡をみることで組織の弾性を評価する方法である。ひずみが多ければ赤く（軟）、少なければ青く（硬）表示される。対象組織を正確に、一定の力で、均等に圧迫することが望ましく、乳腺のようなリニアプローブで容易に均等に圧迫できる組織に適する。弱点として、関心領域（ROI）内での相対的な硬度分布を評価しているに過ぎないため、絶対的な硬度評価は不可能である。一方でshear wave elastographyは超音波ビームを照射してそれにより惹起される剪断波の伝播速度を測定することで硬度を評価する方法で、前者と異なり絶対的な硬度評価が可能となる。弱点として超音波ビームを照射した部分の温度上昇が起こるとされ、特に胎児に対する安全性は確立されていない。上記のようにstrain elastography・shear wave elastography共に長所・短所があり、状況に応じて使い分ける必要がある。妊娠中であれば胎児に対する安全性が確立されていないshear wave elastographyは使用しにくい。一方で患者間での比較を行う場合にはROI内の硬度分布の評価に過ぎないstrain elastographyは適さない。自験例を含めた過去の報告をreviewして、産婦人科における超音波Elastographyの活用法・問題点・今後の展望に関して概説する。

特別企画【産婦人科】
シンポジウム「超音波検査の新技術：産婦人科臨床への応用」

4 産婦人科超音波検査におけるAI技術の応用と問題点

昭和大学医学部 産婦人科学講座

松岡 隆

人工知能Artificial intelligence（AI）は2000年代に入り第三次ブームを迎えている。この第三次ＡＩブームを牽引しているのが機械学習（Machine learning：ML）、深層学習（Deep learning：DL）である。文字情報、数字だけでなく、画像情報を処理できるML、DLは医療画像との親和性がよく、PubMed検索（(deep learning）AND（ultrasound)）を用いた文献検索数は1990～2013年まで一桁台で推移していたが、2016年から指数関数的に増加し2020年には1400本に及んでいる。産婦人科超音波領域においては、卵巣腫瘍の悪性度評価、受精卵のグレード評価、胎児超音波検査では、部位の検出、推定体重のみならず中枢神経や心臓の形態異常スクリーニングへの応用が始まりつつある。しかしながら、超音波画像へのAI応用は他のモダリティに比べ遅れを取っていると言わざるを得ない。超音波検査は他のモダリティに比べ、特に胎児超音波では検査者依存性が高く、他のモダリティのような画一的画像収集が難しく、また音響陰影などのアーチファクトが多く画質の均一化が困難のなどＡＩを活用する前に解決しなければならない問題が多い。本シンポジウムでは超音波検査の産婦人科領域におけるAI活用の現状と問題点について解説する。

特別企画【消化器①】

10月16日（土）第2会場　15:20 ～ 16:50

ワークショップ「びまん性肝疾患の超音波診断2021」

座長
和久井 紀貴　（東邦大学医療センター大森病院 消化器内科）
小川 眞広　（日本大学病院消化器内科 超音波検査）

企画趣旨
和久井 紀貴　（東邦大学医療センター大森病院 消化器内科）

1 慢性肝障害における線維化に関連する超音波Bモード所見の検討
松本 直樹　日本大学医学部 内科学系消化器肝臓内科

2 びまん性肝疾患における造影超音波診断
和久井 紀貴　東邦大学医療センター大森病院 消化器内科

3 肝線維化stage 2以上の非アルコール性脂肪性肝炎の診断における multiparametric ultrasoundの有用性の評価
杉本 勝俊　東京医科大学 消化器内科

4 びまん性肝疾患におけるエラストグラフィの有用性
伝法 秀幸　虎の門病院分院 臨床検査部

5 食道静脈瘤およびプレサルコペニアの非侵襲的診断および予後規定因子に対するVTQの有用性
松井 哲平　東邦大学医療センター大森病院 消化器内科

特別企画【消化器①】
ワークショップ「びまん性肝疾患の超音波診断2021」

企画趣旨 びまん性肝疾患の超音波診断2021

東邦大学医療センター大森病院 消化器内科

和久井 紀貴

我々はすでに日常臨床において、十分に高解像度、高機能で、使いやすい超音波機器の恩恵を受けている。しかしハードウエア・ソフトウエアの技術革新と創意工夫の進化は止まらない。近年でも、単結晶素子、dual-gate Doppler、superb microvascular imaging、スペックルトラッキング法、位相差トラッキング法、elastographyなどの新技術が導入、開発されてきている。また人工知能（artificial intelligence：AI）は社会の様々な場面で応用されつつあり、超音波検査の分野では画像診断支援での進展が期待されている。今回のシンポジウムでは、こうした新技術が産婦人科臨床でどのように活かされるのか、また課題は何なのか、各々のエキスパートにご発表いただく。新技術のポテンシャルに触れ、今後の産婦人科超音波検査を展望する機会としたい。

1 慢性肝障害における線維化に関連する超音波Bモード所見の検討

日本大学医学部 内科学系消化器肝臓内科

松本 直樹、小川 眞広、須田 清一郎、田村 祐、金子 真大、熊川 まり子、渡邉 幸信、平山 みどり、神田 達郎、森山 光彦

【目的】超音波による肝線維化診断はエラストグラフィでかなり可能になっているが、装置の普及度、測定困難例、粘性因子などの問題がある。当院では以前より腹部超音波スクリーニングは25枚撮影法を導入し、あらかじめ指定された断面の画像を保存している。今回、慢性肝障害のBモード所見について後ろ向きに検討し、報告する。【方法】2015年～2020年に当院で当院で肝生検または肝切除を行った慢性肝障害の124例。3か月前までに行った超音波スクリーニングを検討対象とした。それぞれの所見について、病理のF Stageと比較した。またこれらのうち、特に線維化と関連する所見（肝裏面の凹凸、実質粗雑、肝静脈狭小化、脾腫）の陽性数と病理のF Stageを比較した。またその診断能について、Transient elastography（TE）（Mプローブ）と比較した。【成績】F stageが上昇するに従って頻度が増加した項目はS4萎縮（p=0.014）、S5萎縮（p<0.001）、S6萎縮（p=0.005）、肝縁鈍化（p<0.001）、肝縁鈍化（高周波）（p<0.001）、肝静脈狭小化（p<0.001）、門脈狭小化（p=0.001）、内部粗雑（p<0.001）、内部粗雑（高周波）（p=0.004）、表面凹凸（p<0.001）、表面凹凸（高周波）（p<0.001）、裏面凹凸（p<0.001）、脾腫（p<0.001）。F-Stageとの相関は、Bモード有所見数、TE、Fib-4 indexともp<0.001。F3以上の診断能はAUROCが同じ順に0.793、0.829、0.779。F4の診断能はAUROCが同様に0.839、0.811、0.700であった。Bモード有所見数のカットオフはF3以上、F4とも2個であった。【結論】慢性肝障害において、S6萎縮、実質粗雑、肝静脈狭小化、裏面凹凸、などが線維化と関連していた。

2 びまん性肝疾患における造影超音波診断

[1)]東邦大学医療センター大森病院 消化器内科、[2)]同 臨床生理機能検査部

和久井 紀貴[1)2)]、永井 英成[1)2)]、丸山 憲一[2)]、五十嵐 良典[1)]

超音波造影剤Sonazoid TMの登場で、より詳細な肝腫瘤性病変の血流情報を検討できるようになり、その質的診断は向上した。以前より我々は、この造影超音波を用いたびまん性肝疾患の肝病変進展度診断を検討している（当院倫理委員会承認済み）。慢性肝疾患は、慢性肝炎から肝硬変へと病変が進展するに従い、門脈と動脈の血流バランスは門脈優位から動脈優位へと変化する。我々は超音波ツールの一つArrival time Parametric imagingを用いてC型慢性肝疾患171例およびPBC48例の門脈・動脈血流バランスを評価した結果、肝線維化の進行とともに肝実質血流は門脈有意から動脈有意へと変化、すなわち病変進展に伴う動脈化率から肝線維化診断が行えることを証明し報告した。また後血管相における肝内に取り込まれたSonazoid TMマイクロバブルをFLASHを用いて崩壊させた結果、肝表面からその距離が深いほど、有意にC型慢性肝疾患およびNAFLDの肝線維化が進行していることが判明し報告した。この手法は肝生検などの肝臓の局所の情報ではなく、少なくとも肝右葉全体のKupper細胞の数や機能などの情報を総合的に評価できる可能性があり、刻々と変化するびまん性肝疾患の病変進展度を評価できる可能性がある。
【まとめ】びまん性肝疾患における造影超音波は、肝病変進展度診断に有用であった。また本手法は肝腫瘤性病変の質的診断の際に同時に行うことが可能であり、1回の造影検査で、腫瘤性病変の質的診断に加え肝病変進展度診断も行えるため臨床的に役立つ。ただし現時点では、びまん性肝疾患に対する造影超音波の保険収載はされておらず、本検査を行う際には倫理委員会承認および患者への承諾を得る必要がある。

3 肝線維化stage 2以上の非アルコール性脂肪性肝炎の診断におけるmultiparametric ultrasoundの有用性の評価

東京医科大学 消化器内科

杉本 勝俊、高橋 宏史、和田 卓也、掛川 達矢、冨田 裕介、阿部 正和、吉益 悠、竹内 啓人、糸井 隆夫

【背景・目的】非アルコール性脂肪性肝炎（NASH）は近年増加傾向であり社会的な問題になっている。特に肝線維化stage 2以上のNASHの患者は肝関連死のリスクが高く、何らかの治療介入が必要である。しかし、肝生検を行わずにそれらの患者を診断することは困難である。以前に我々は、Multiparametric ultrasound（MU）により測定される3つのパラメータ:Liver Stiffness（LS: kPa）、Dispersion Slope（DS: [m/s]/kHz）、Attenuation Coefficient（AC: dB/cm/MHz）はNASH診断において有用であると報告している。今回我々は、韓国ソウル大学との国際共同研究により、MUを用いてこれらのコホートを選定できるかを検討した。【方法】肝生検により診断された非アルコール性脂肪肝疾患（NAFLD）患者で、かつMUを行った患者を対象とした。Model derivationに当院（日本）の111人のNAFLDコホートを用い、model validationにソウル大（韓国）の102人のNAFLDコホートを使用した。モデルの作製にはロジスティク回帰を使用した。【成績】肝線維化stage 2以上のNASHと診断するモデル作製には超音波パラメータであるLS、DS、AC以外にAST、ALT、AST-to-ALT ratioも使用したが、最も診断能が高い組み合わせは超音波パラメータであるLS+DS+ACの組み合わせであった。LS+DS+ACによる肝線維化stage 2以上のNASHの日本コホート（model derivation）による診断能は、ROC曲線下面積（AUC）:0.861（95%信頼区間[CI]: 0.793-0.928）であり、感度を90%以上とした場合の陰性反応的率（NPV）は87.5%、特異度を90%以上とした場合の陽性反応的中率（PPV）は86.5%であった。一方、韓国コホート（model validation）の診断能はAUC:0.875（95%CI: 0.804-0.946）であり、NPVは100%（95%CI: 87.7-100）、PPVは40.0%（95%CI: 24.9-57.6）であった。【結論】Multiparametric ultrasoundは、治療介入が必要な肝線維化stage2以上のNASH患者の拾い上げに有用である。

特別企画【消化器①】
ワークショップ「びまん性肝疾患の超音波診断2021」

4 びまん性肝疾患におけるエラストグラフィの有用性

[1)]虎の門病院分院、[2)]虎の門病院

伝法 秀幸[1)]、斎藤 聡[2)]、窪田 幸一[1)]、山口 和磨[1)]、井上 淑子[1)]、藤山 俊一郎[2)]、増田 亜希子[1)]

非侵襲的で客観的な肝線維化評価法であるエラストグラフィは、びまん性肝疾患における病態把握や発癌予測での有用性に関して多数の報告がある。欧州の肝疾患診療ガイドラインでは、線維化評価の第一選択としてエラストグラフィが望ましいとされ、その重要性がさらに高まっている。本邦における肝硬変の原因として最も多いC型肝炎は、経口直接作用型抗ウイルス薬（DAA）の登場により、ほぼ100%ウイルス駆除（SVR）が可能となった。エラストグラフィによる肝硬度はSVR後に経時的変化し、経過観察に有用であると報告されている。SVR直後から速やかに肝硬度は低下し、その後経時的に緩やかに低下する。しかしSVR後も肝硬度が依然高値である群は発癌率が高いことが報告されており、発癌高危険群の囲い込みにも有用である。また近年世界的に増加している脂肪性肝疾患、中でも非アルコール性脂肪肝炎（NASH）は肝硬変や肝癌に進行するため非常に注目されている。NASHの予後には線維化が最も関与するとされ、脂肪性肝疾患の線維化評価は非常に重要な意味を持つ。しかしBモードでは脂肪滴の反射が線維の反射より強く、“内部粗”などの線維化所見がマスクされてしまい鑑別は困難である。人間ドック利用者の約30%が脂肪肝である現状において、非侵襲的なNASHハイリスク群の囲い込みが重要であり、それにはエラストグラフィが有用である。エラストグラフィの測定にはテクニカルエラーでのバラつきや偽高値も存在するため、精度の高い検査には技術の研鑽が必要ではあるが、適切な測定ができれば、検者間差は少なく再現性は高いとされる。また肝硬度は線維化以外でも炎症やうっ血、胆道内圧上昇などで上昇するため注意が必要である。当日は新しい知見を含め、びまん性肝疾患におけるエラストグラフィの有用性を提示する。

5 食道静脈瘤およびプレサルコペニアの非侵襲的診断および予後規定因子に対するVTQの有用性

東邦大学医療センター大森病院 消化器内科、

松井 哲平、和久井 紀貴、永井 英成、五十嵐 良典

【目的】食道静脈瘤およびプレサルコペニアの非侵襲的診断および予後規定因子に対するVTQの有用性を明らかにする。

【対象】当院で肝静脈圧測定を施行した肝硬変217例。【方法】全例腹部超音波検査を用い肝硬度としてVTQを測定した。また、肝静脈圧測定を施行し肝静脈圧格差（HVPG）を測定した。上部消化管内視鏡検査を行い食道静脈瘤（EV）の有無を確認し、腹部CTで第3腰椎レベルの全骨格筋量を計測し、身長の二乗で除した値である Skeletal Muscle Index（SMI）を算出した。検討1）VTQとHVPGの相関を検討し、VTQの食道静脈瘤診断能について検討した。検討2）VTQとSMIの相関を検討し、VTQのプレサルコペニア診断能について検討した。検討3）各種パラメーターと生存期間を比較検討した。【成績】検討1）VTQとHVPGは有意な正の相関を示し、VTQを用いたEVの検出能はAUROC＝0.76と良好であった。検討2）VTQとSMIは有意な負の相関を示し、プレサルコペニアの診断能はAUROC＝0.74と良好であった。検討3）生存に寄与する因子について、単変量解析では、VTQ、MELD score、HVPG、Child-Pugh score、SMI、年齢が抽出され、多変量解析ではMELD score、SMIおよび年齢が抽出された。プレサルコペニア群は非合併群に比して有意な生存期間の短縮を認めた。また、VTQを用いたプレサルコペニア診断のROC解析で得られたcut offである2.12m/secで層別化し検討したところ、cut off以上の群は未満の群に比して有意な生存期間の短縮を認めた。

【結語】VTQを用いた非侵襲的評価法は肝硬変症例における食道静脈瘤の存在予測に有用であり、かつ生命予後に寄与する骨格筋量の予測にも有用であることが明らかとなった。

特別企画【消化器②】

10月17日（日）第1会場　13:10 ～ 14:40

ワークショップ「②消化管　消化管超音波の役割 ～急性腹症から炎症性腸疾患（IBD）まで～」

座長
森 秀明　（杏林大学医学部消化器内科学）
長谷川 雄一　（成田赤十字病院　検査部）

企画趣旨
森 秀明　（杏林大学医学部消化器内科学）

1 上部消化管疾患における超音波検査の役割
山本 真一　東海大学医学部附属大磯病院 中央臨床検査科

2 下部消化管疾患における超音波検査の役割
大石 武彦　取手北相馬保健医療センター医師会病院 放射線科

3 小児消化管疾患の超音波検査の役割
岡村 隆徳　聖マリアンナ医科大学病院 超音波センター

4 腸閉塞において超音波検査が果たせる役割
森 貞浩　相模原赤十字病院 生理検査課

5 炎症性腸疾患診療における体外式超音波検査の活用
米澤 広美　杏林大学 医学部消化器内科学

特別企画【消化器②】
ワークショップ「②消化管　消化管超音波の役割 ～急性腹症から炎症性腸疾患（IBD）まで～」

企画趣旨　②消化管　消化管超音波の役割 ～急性腹症から炎症性腸疾患（IBD）まで～

杏林大学医学部消化器内科学

森 秀明

消化管が体外式超音波検査で診断される様になり、多くの施設で観察の対象になってきている．一方で体外式超音波検査の観察対象となる疾患は急性腹症から炎症性腸疾患（IBD）まで多岐にわたり、その診断には苦慮する一面も見受けられる．そこで本企画においては消化管診療に携わるエキスパートの先生方に、各疾患での診断ポイントや描出のコツ、及び蓄積されたデータより超音波がどの様な局面で有用性を持ち役立っているのかを紹介して頂く．その中で体外式超音波検査が消化管診断の診療体系上において、あるべき位置づけや役割について議論を進めて頂き、日常診療における消化管超音波診断の意義がより高まることを希望する．

1　上部消化管疾患における超音波検査の役割

東海大学医学部附属大磯病院 中央臨床検査科

山本 真一

【はじめに】腹痛の原因として消化管疾患の頻度は比較的高く，超音波検査は原因検索のためのファーストチョイスの画像検査として用いられている．今回は上部消化管穿孔症例を中心に検査のポイントやコツについて述べる．【上部消化管穿孔における超音波所見とポイント】潰瘍部は浮腫を反映した低エコー性の壁肥厚と粘膜欠損部は浸出物およびトラップされたエアーによる白苔エコーを認める．穿孔があると壁を貫通する線状・帯状高エコーの所見に加え，free air，周囲脂肪織の肥厚，腹水を認める．free airは肝周囲に存在することが多いので，リニア型探触子を用いて肝表面を丁寧に観察することで，多重反射を伴った高エコーとして描出することができる．上部消化管穿孔は，全身状態が安定，腹膜刺激症状が上腹部に限局，腹水貯留が限局し少量の場合は保存的治療が可能な場合があるが，消化管内容物の腹腔への漏出により汎発性腹膜炎を呈した場合，早急な外科的処置が必要となるので，腹水の範囲や量について確認する必要がある．【上部消化管疾患のチェックポイントと超音波検査の役割】症状を呈する上部消化管疾患としては，上部消化管穿孔のほかに急性胃粘膜病変，胃アニサキス症など浮腫性の壁肥厚を認める疾患，上腸間膜動脈症候群や幽門狭窄など通過障害により内腔の拡大を呈する疾患がある．消化管壁の肥厚を認めた場合，①消化管壁の性状評価（層構造，蠕動，硬さ，変形など），②消化管周囲の変化（腹水，周囲脂肪織の輝度上昇，free airなど）を確認し，消化管の拡張を認めた場合，①狭窄部位と原因（上腸間膜動脈と大動脈による十二指腸水平脚の圧迫など），②内容物の通過の状態について確認をする．超音波検査の利点は，簡便でリアルタイムに評価が可能なことであり，腹痛の原因検索とともに緊急処置の必要性について確認するためのツールとして有用性が高いと考える．

2　下部消化管疾患における超音波検査の役割

取手北相馬保健医療センター医師会病院 放射線科

大石 武彦

超音波検査での評価対象となる下部消化管疾患は，腫瘍性疾患や炎症性疾患の他，腸閉塞や腸重積など多岐にわたる．実際の臨床において，下部消化管の超音波検査はスクリーニングから精密検査まで広く用いられている．一方で，検者依存性が高く，客観性に乏しいという問題点を抱えており，検者間，施設間において診断のレベルに大きな差があるのが現状である．下部消化管の腫瘍性疾患の中で遭遇する機会の多い大腸癌は，消化管の系統的走査により無症状の癌を発見することも珍しくない．大腸癌の評価に求められるポイントとして，病変の局在と深達度，リンパ節転移の有無があり，これらは臨床において治療方針選択の参考となる．炎症性疾患においては，急性腹症の精査目的で依頼される頻度も高い，急性虫垂炎や大腸憩室炎の評価がある．急性虫垂炎では，病期評価のため，腫大虫垂の短軸径，層構造，周囲の変化（脂肪織肥厚や膿瘍形成の有無）により病期を評価し，糞石の有無や腫瘍性病変の有無も併せ，手術適応の参考となる所見を評価する必要がある．大腸憩室炎においても炎症の範囲･程度，穿孔･膿瘍形成の有無の評価が求められる．また，大腸憩室炎の周囲脂肪織肥厚にも類似した高エコー腫瘤像呈する腹膜垂炎と稀な疾患ではあるが大網梗塞を鑑別疾患として知っておく必要がある．その他の疾患として，腸閉塞は遭遇することの多い疾患である．腸閉塞の評価において，臨床が求めているのは絞扼性腸閉塞か否かの判断であり，造影超音波検査による評価（消化管は保険適応外）が困難な施設では，拡張腸管の蠕動運動や腸管内容の移動性をリアルタイムに観察し評価がなされている．また，絞扼腸管の血流波形による評価も検討されている．以上の消化管疾患を中心に，各疾患の診断のポイントや描出のコツを交え，下部消化管疾患における超音波検査の位置づけや役割について考える．

3　小児消化管疾患の超音波検査の役割

聖マリアンナ医科大学病院 超音波センター

岡村 隆徳

超音波検査（以下：US）は外来ブースや処置室等といった検査室以外でも施行可能な検査であり，鎮静や前処置をしなくても軟部組織の分解能に優れた断層像が得られる．そのためUSは小児腹部疾患の初期評価としてのみならず，精密検査としてもしばしば施行される簡便な画像検査となっている．消化管疾患が想定される場合においても被曝の影響があるCT検査や消化管造影検査，鎮静や前処置が必要な内視鏡検査やMRI検査は小児においては施行しにくく，これらの検査に先行してUSが施行される場合が多い．小児の消化管疾患は嘔気，嘔吐，腹痛，下痢，血便等の消化器症状を訴えることが多い．これらの症状は遭遇する頻度の高い症状であるが，その多くは軽症例でUSでは特異的な所見が得られない場合が多い．しかし，時としてこれらの症状を訴える例の中に外科的治療や緊急的な処置が必要となる疾患が含まれており，このような疾患の鑑別をすすめる必要があるため，USを施行する検査者にとっては決して簡便な検査ではない．加えて，無鎮静で検査を施行するがゆえに新生児や乳幼児では啼泣下や体動が激しい状態での検査，未就学児程度までの年齢では検査協力が得られない状態での検査を強いられる場合も少なくない．このような背景においてUSにて疾患の鑑別に有用な情報を得るためには，速やかに検査を進める検査技術と小児特有の疾患概念、特徴的超音波所見の理解が必須となる．ここでは小児で遭遇する頻度の高い消化管疾患を中心として，USで観察するべきポイントや特徴的超音波所見についてのべる．

特別企画【消化器②】
ワークショップ「②消化管　消化管超音波の役割 ～急性腹症から炎症性腸疾患（IBD）まで～」

4　腸閉塞において超音波検査が果たせる役割

相模原赤十字病院 生理検査課

森 貞浩

【はじめに】消化管急性腹症の中でも迅速かつ的確な診断を要する腸閉塞の診断ツールは，通常超音波検査（US）やCTである．ここではCTを併用しつつUSが如何に活用できるか再考したい．【当院における腸閉塞時のUS】腸閉塞が疑われたら閉塞機序の推定に向かう．系統的走査法と畠ら提唱の10のポイントを念頭に，病変部位と範囲，蠕動の有無，腹水など壁外の変化も参考に閉塞機転を検索する．まず回盲部を目安に大腸拡張の有無を観察し，原因が大腸か小腸かの見当をつける．手術歴があれば癒着性を考慮し，術痕付近を検索，無ければ絞扼性を考慮し限局して集簇する拡張腸管やclosed loop，嘴状の収束部を探す．さらに見落としがちな鼠径部のヘルニアにも注意する．閉塞機転を同定後，ドプラで局所の血流を評価する．USで明らかにすべきポイントは，①形態（閉塞が1箇所かclosed loop形成か），②成因（癒着か絞扼かなど），③虚血の有無である．形態はイレウス管による減圧が一先ず有効かの判断に役立ち，解像度の高いUSでは「おそらく癒着」と除外診断的に診断されがちな癒着性の積極診断も可能である．血流評価においては造影USの保険収載が待たれるが，パルスドプラで閉塞局所の血流速波形解析を行いRI値を測定することも，静脈絞扼による局所うっ血をある程度定量的に把握でき参考となる．【USかCTか】造影CTの門脈相のみの染影では静脈絞扼状態を虚血無しと誤認されることがあり，USパルスドプラ法の併用が良い．大腸閉塞では，内圧の亢進に伴う盲腸破裂やbacterial translocationのリスク予見のため，回盲弁機能の動的評価にUSが有用である．当院ではCTで全体像を把握し，閉塞機転の詳細はUSで判定することが多い．【まとめ】腸閉塞において，USは特に局所の詳細把握や血流評価にも有用であり，CT等と併用しながら全例での施行が望まれる．

5　炎症性腸疾患診療における体外式超音波検査の活用

杏林大学医学部消化器内科学

米澤 広美、三好 潤、尾崎 良、川村 直弘、松浦 稔、森 秀明、久松 理一

【目的】炎症性腸疾患（IBD）には主に潰瘍性大腸炎（UC）やクローン病（CD）が含まれる。UCやCDの厳密な疾患活動性モニタリングには低侵襲で繰り返し検査可能なモダリティが必要である。体外式超音波検査による腸管超音波検査（IUS）は、非侵襲性で前処置も不要であることから検査の受容性が高いと考えられ、さらに医療資源の面でも利点がある。しかしIBD診療にIUSを用いている施設は依然として限定的である。今回、IBDに対する一般的なIUS手技・所見を再評価し、さらにUCにおける活動性評価指標の開発を試みた。【方法】①IBDにおけるIUSの一般的手順と評価方法について自験例を用いて検討した。②新たなUC活動性指標として腸管壁厚（BWT）に占める粘膜下層厚（SMT）の比率をsubmucosa index（SMI）と定義し、既報の指標であるBWT、層構造喪失（LOS）、腸管血流（BWF）とともに、下部消化管内視鏡所見（Mayo endoscopic subscore; MES）と比較検討した。【結果】①UCおよびCDの病勢評価には、適切な画像を描出し、必要に応じて動画などリアルタイムの情報を共有することが重要と考えられた。また、病変前後の腸管の状態や、周囲への炎症の波及などの副所見を把握することで、診断精度を高められることが示唆された。②大腸75部位の解析においてSMIはMES1とMES2で有意差を認めた。BWT・SMIに着目した場合、内視鏡的寛解（MES 0または1）に対する診断能は、BWT・LOS・BWFを用いた場合と同等であった（感度: 70.0%、特異度97.8%、PPV: 95.5%、NPV: 83.0%）。【結論】IUSはIBD診療において有用性の高いモダリティと考えられ、さらなる普及が期待される。また、腸管壁構造に着目したSMIはUCの新たな活動性評価指標となることが示唆された。

特別企画【循環器④】

10月17日（日）第1会場　16:40 ～ 18:10

教育企画「心エコーの基本」

座長
団 真紀子　（慶應義塾大学病院 臨床検査科）
南雲 美也子　（虎の門病院 循環器センター内科）

企画趣旨
団 真紀子　（慶應義塾大学病院 臨床検査科）

1 正確な評価をするための装置の調整
数野 直美　埼玉医科大学国際医療センター 中央検査部

2 適切な断層画像の描出のコツ
岡庭 裕貴　群馬県立心臓血管センター 技術部

3 断層法による計測のコツと注意点
水上 尚子　慶應義塾大学病院 臨床検査科 心機能検査室

4 各種ドプラ法の使い方と注意点
中島 英樹　筑波大学附属病院 検査部

特別企画【循環器④】
教育企画「心エコーの基本」

企画趣旨　心エコーの基本

慶應義塾大学病院 臨床検査科

団 真紀子

心エコー図検査の評価項目は、心臓の大きさや形、弁の形態、心筋の厚さなどの形態学的評価から、左室収縮能と拡張能評価、右室機能、2Dスペックルトラッキング法によるストレイン計測など多岐に渡ります。これらを正しく評価するには心エコー画像を適切に描出することが原則です。この教育講演では、4名のエキスパートの先生方に［1］正確な評価をするための装置の調整、［2］適切な断層画像の描出のコツ、［3］断層法による計測のコツと注意点、［4］各種ドプラ法の使い方と注意点、のテーマで解説していただきます。
エコーを撮る上で、美しい見本となる画像を頭に焼き付けることが大切です。一度も綺麗な画像を見たことがない人は、いつまでも正確な評価をすることができません。装置を適切に調整し、基本断面を理解し、そして評価する目的に合った画像を描出することが重要です。正しい描出方法で撮像した画像とそうでない画像では、その後の評価も変わってしまいます。ドプラ法を用いた計測も正確性を高めるためには細かな調整を要します。美しい画像をたくさん見ていただき、撮像時の工夫や検査のコツについても学んで頂きたいと思います。

1　正確な評価をするための装置の調整

[1)]埼玉医科大学国際医療センター 中央検査部、[2)]埼玉医科大学国際医療センター 心臓内科

数野 直美[1)]、岩永 史郎[2)]、中島 淑江[2)]

心臓超音波検査では組織形態と質的評価、および運動の評価に重点が置かれる。正確な評価には、明瞭な画像の描出が不可欠である。これには、S/N比（信号雑音比）、境界面のコントラスト、分解能（距離分解能、方位分解能、スライス分解能、時間分解能）、フレームレートの向上が求められる。画像の調整には中心周波数と帯域、ゲインとSTC（sensitivity time control）、ダイナミックレンジ、フォーカス、視野角と視野深度などの要素がある。高周波数ほど距離分解能がよくなるが、減衰が強く、視野深度は浅くなる。プローブ検出面が大きいほど、また、フォーカスを使用すると方位分解能を向上させることができる。近年は、経時的に受信した信号からより多くの情報を取り出して、画像全体にフォーカスをかけられる装置もある。ゲインで画面全体の輝度（受信感度）を調整できるのに加えて、STCで特定の深さの輝度を変化させて、細かい調節もできる。ダイナミックレンジは弱い信号と強い信号を表示させるバランスを変えることができる。広く設定すると、より細かな輝度の変化を描出でき、狭く設定すると輝度の分解能が低下する。視野深度が浅く、視野角が狭いほど、フレームレートを高くでき、時間分解能が向上する。本セッションでは、これらの操作が画像にどのような影響を与えるかを解説する。エコー画像では描出されたものが全て実像とは限らない。描出された構造が実像か虚像かを鑑別する必要がある。エコー検査の問題点の一つがアーチファクトであり、多重反射や鏡面現象、サイドローブやグレーティングローブなどが含まれる。心尖部心室瘤内血栓の診断には、胸壁の多重反射や実像である肉柱構造から淡く表示される血栓を同定する必要がある。アーチファクトの性質を理解することで、アーチファクトを減らし、実像を明瞭に描出する対処方法について説明する。日常検査で遭遇しやすい症例や画像を提示し、精度の高い診断に寄与できる方法を示す。

2　適切な断層画像の描出のコツ

群馬県立心臓血管センター 技術部

岡庭 裕貴

超音波検査で画像を描出する上で最も大切なのは，明瞭な正しい断面を描出することである．正しい断面でなければ，計測を誤ったり，壁運動評価を見誤ってしまう危険性がある．例えば左室短軸断面を描出する場合には，上位肋間からアプローチし左室が正円となるように断面を描出する必要があるし，心尖部四腔断面を描出する場合には，真の心尖部の形態や動きを理解した上で，真の心尖部が描出されるよう，探触子の位置や被検者の呼吸を調節する技量が求められる．一方，正しい断面をのみを記録すればよいわけでなく，胸骨左縁長軸像にて大動脈弁の性状を伝えたいのであれば，長軸像からtilting走査し大動脈弁が画面の中央に表示される断面を保存するなど，何を伝えたいのかが分かる画像を保存する技術も求められる．また，狭い範囲に壁運動異常がある場合や基本断面では描出が不良で評価が困難な場合には，基本断面にとらわれずに，観察部位が明瞭に描出できるような断面の工夫も必要となる．心エコー図検査は，心電図検査と同様，心疾患のスクリーニング検査として必要不可欠な検査となった．しかし，その精度は検者に依存し，検者には正しい断面の理解と断面の描出はもちろんのこと，症例に応じ断面を工夫する技量も求められる．

3　断層法による計測のコツと注意点

慶應義塾大学病院 臨床検査科 心機能検査室

水上 尚子

【はじめに】
心エコー図検査において、断層法による心腔計測は、すべての検査で必要な心エコーの基本である。複雑な形態の心臓の大きさを二次元の断層像で評価するには、ルールに則った計測を行うことにより、初めて計測データの正常と異常、データの比較が可能となる。また得られた計測値を検証するには、計測値の臨床的意義や、用いた計測の限界についての考察が求められる。そのためには、そのルールが何を主点して決められているのか、計測値が持つ意味を、心臓の解剖に照らし合せながら理解することにより、描出不良例への適切な対処が可能となると思われる。
【計測時のルールと臨床的意義】
断層法での計測時のルールとして必ず認識しなければならないのは、計測の断面設定（解剖）、時相である。また大動脈径や左室径、駆出率は、侵襲的治療の至適時期を決定する指標として用いられるため、計測値の意義を認識した上での、慎重な計測が求められる。
【計測値の検証】
左室壁の肥厚が見られた場合は、壁厚は一方向からの計測ではなく、多方向からの計測で、計測値を検証することが、正確で再現性のある評価につながる。また、左室容量や左房容量は、心尖部四腔断面、心尖部二腔断面の二断面での計測値で算出されるため、両断面での長径の差が大きいと、不適切な断面での計測を意味し、計測値として臨床上用いることはできない。そこで計測値として報告する前に、左室容量では左室長径の差が10%以内、左房容量では左房長径の差が5mm以内であることを、必ず確認する必要がある。
【おわりに】
本セッションでは、少しでも精度の高い計測を目指して、私がどのような点に注意しているのか、実例を提示しながら紹介したい。このセッションが、精度の高い計測を目指して基本の心腔計測についてのルールをもう一度見直す機会となれば幸いである。

特別企画【循環器④】
教育企画「心エコーの基本」

4 各種ドプラ法の使い方と注意点

筑波大学附属病院 検査部

中島 英樹

今日の心エコー検査において循環器疾患の診断、重症度評価、病態把握には、各種ドプラ法を用いた心エコー検査が必要不可欠となっている。心腔内の異常血流検出法として断層カラードプラ法が広くスクリーニング的に用いられており、カラードプラシグナルのガイド下でパルスドプラ法、連続波ドプラ法を駆使し、より詳細な血流評価や心機能評価がなされている。心疾患を診断するための多くのモダリティーの中で血行動態を詳細に把握できるのは本法かと思われる。高精度な計測を行うためには、本法の原理や特徴を理解し、さらに病態に適した使用法やその注意点を熟知することが必要と考える。
例えば、カラードプラ法では関心領域の設定や適切なゲイン調整を行わないと弁逆流などの評価に影響を与える。また、パルスドプラ法や連続波ドプラ法および組織ドプラ法では、計測に適した断面、サンプルポイントの位置、波形の計測やトレース位置を熟知していないと誤った数値が算出されてしまう。
本セッションでは、カラードプラ法、パルスドプラ法、連続波ドプラ法、組織ドプラ法の使い方について、高精度な計測するためにはどういう工夫を行えばよいか、その使い方と注意点について症例を交えながら解説する。

特別企画【けんしん】

10月17日（日）第2会場　10:00 ～ 11:30

シンポジウム「エキスパートに学ぶ 臓器別超音波スクリーニングのポイント」

座長
比佐 岳史　（佐久医療センター消化器内科）
岡庭 信司　（飯田市立病院 消化器内科）

企画趣旨
岡庭 信司　（飯田市立病院 消化器内科）

1 臓器別・超音波検査スクリーニングのポイント　－肝臓－
丸山 憲一　東邦大学医療センター大森病院 臨床生理機能検査部

2 超音波による膵・胆道描出能向上のための戦略
比佐 岳史　佐久医療センター 消化器内科

特別企画【けんしん】
シンポジウム「エキスパートに学ぶ臓器別超音波スクリーニングのポイント」

企画趣旨　エキスパートに学ぶ臓器別超音波スクリーニングのポイント

飯田市立病院 消化器内科

岡庭 信司

本年6月29日に腹部超音波検診判定マニュアル改訂版（2021年）が新たに発行となりました。(https://www.jsum.or.jp/committee/diagnostic/pdf/manual_2021.pdf)
今回のマニュアルでは、推奨記録断面の25断面に加え、背臥位で観察が十分でない場合には体位変換（左右半側臥位，左右側臥位，半座位，座位）を活用するよう画像が掲載されています。検査対象臓器の超音波画像所見、カテゴリー、判定区分についても改訂されておりますので是非ご確認ください。
けんしん領域では、一昨年まで超音波検診を念頭に置いた腹部臓器全体のスクリーニングを目的としたライブデモンストレーションを行ってきましたが、今回は肝臓と膵胆道の二つの臓器（領域）を取り上げ、エキスパートの先生方に観察すべきポイントや描出のコツなどの解説をしながら、会場でライブデモンストレーションを行って頂く予定です。多くの皆さんのご参加をお待ちしております。

1　臓器別・超音波検査スクリーニングのポイント　－肝臓－

[1)]東邦大学医療センター大森病院 臨床生理機能検査部、[2)]同 消化器内科

丸山 憲一[1)]、和久井 紀貴[1)2)]、永井 英成[1)2)]

腹部超音波検査のスクリーニング検査で重要なことは見落としを防ぐことである．この“見落としのない操作（走査）方法”を行うには，死角になりやすい部分を意識した観察を行うとよい．特に肝臓は人体における最大の実質臓器であるため，実際の観察断面（記録画像）も死角部分を念頭に入れた走査方法（手順）を決めておく必要がある．なお，肝臓の観察を行う際には最初は広い範囲が描出できるように拡大率を小さくして観察するとよい（基本的には同じ拡大率で記録する）．びまん性肝疾患などでは肝臓のサイズや形状などの経時変化も重要となるため，当院では常に決まった拡大率での記録を残すようにしている．当然ながら腫瘤性病変を見つけた場合や肝表面の不整像などを観察する際には適宜，拡大して観察している．
超音波検査は頭脳と目と手を駆使した病変の検索（スキャンテクニック），病変部の立体構築（解剖の理解），疾病の成因や病態の熟知を前提とした鑑別診断（医学知識）などのスキルが求められる検査であり，誰が見ても理解できるような鮮明な画像を描出することが所見を見落とさないための重要な点となる．
本セッションでは肝臓を観察するにあたり死角を意識した（見逃しやすい場所）検査を行うために必要なプローブの動かし方（操作：handling）や各観察断面の走査（Scan）方法のコツなどについて，当院での実際の観察手順をもとにライブデモを交えながら解説する．

2　超音波による膵・胆道描出能向上のための戦略

佐久医療センター 消化器内科

比佐 岳史

膵・胆道は、周囲に消化管が存在するため、超音波検査で全域を描出することは困難なことが多い。しかしながら、被検者の呼吸、体位変換、超音波ビームの入射角度など、“ちょっとした”工夫で描出範囲が広がることをしばしば経験する。本セッションでは、膵・胆道の超音波での描出能向上のための戦略を提示する予定である。

特別企画【乳腺・甲状腺①】

10月17日（日）第2会場　13:10 ～ 14:10

「甲状腺・頭頸部疾患のイメージリーディング」

座長
尾本 きよか　（自治医科大学附属さいたま医療センター総合医学第１講座（臨床検査部））
福成 信博　（昭和大学横浜市北部病院 甲状腺センター・外科）

企画趣旨

尾本 きよか　（自治医科大学附属さいたま医療センター総合医学第１講座（臨床検査部））

演者

《症例１》

國井 葉　昭和大学横浜市北部病院 甲状腺センター内科

《症例２》

中野 賢英　昭和大学横浜市北部病院 甲状腺センター

《症例３》

古川 まどか　神奈川県立がんセンター頭頸部外科

コメンテーター

宮川 めぐみ　宮川病院内科

特別企画【乳腺・甲状腺①】
「甲状腺・頭頸部疾患のイメージリーディング」

企画趣旨 甲状腺・頭頸部疾患のイメージリーディング

自治医科大学附属さいたま医療センター総合医学第1講座（臨床検査部）

尾本 きよか

甲状腺・頭頸部領域における画像検査のファーストチョイスは超音波検査です。臨床経過、理学所見に超音波検査を付加することできわめて有用な情報をもたらします。その超音波画像を読影し、診断することは大切ですが、最終結果（病理等）と照らし合わせ、考察（フィードバック）することが重要です。この領域の第一線でご活躍されている先生方に症例をご提示頂き、皆様と一緒に考えていきたいと思います。そしてコメンテータからも読み方、考え方についてご教示頂き、さらに解答や解説をして頂くことで理解を深めていきたいと思います。多数の方のご来場、ご聴講をお待ちしています。

特別企画【乳腺・甲状腺②】

10月17日（日）第2会場　14:10 ～ 15:10

「乳腺疾患のイメージリーディング」

座長
尾本 きよか　（自治医科大学附属さいたま医療センター 総合医学第１講座（臨床検査部））
伊藤 吾子　（日立製作所 日立総合病院 乳腺甲状腺外科）

企画趣旨
尾本 きよか　（自治医科大学附属さいたま医療センター 総合医学第１講座（臨床検査部））

《症例1》
田中 久美子　湘南鎌倉総合病院 乳腺外科

《症例2》
壬生 明美　川口市立医療センター 乳腺外科(症例提示)
中野 聡子　川口市立医療センター 乳腺外科（解答・解説）

《症例3》
木村 芙英　第二川崎幸クリニック

《症例4》
周山 理紗　日立総合病院 乳腺甲状腺外科

コメンテーター
佐久間 浩　フリー超音波検査士

特別企画【乳腺・甲状腺②】「乳腺疾患のイメージリーディング」

企画趣旨　乳腺疾患のイメージリーディング

自治医科大学附属さいたま医療センター 総合医学第1講座（臨床検査部）

尾本 きよか

画像診断の醍醐味は結果のわからない画像を解析し、診断することにあります。超音波検査も例外ではなく、その画像を読影、診断するだけでなく、最終結果（病理等）と照らし合わせ、考察することが大切であり、それにより診断能力を向上させることが出来ます。ここでは乳腺領域の第一線でもっともご活躍されている先生方に実際の症例をご提示頂き、皆様と一緒に考えていきたいと思います。そしてコメンテータからも読み方、考え方についてご教示頂き、さらに解答や解説をして頂くことで理解を深めていきたいと思います。多数の方のご来場、ご聴講をお待ちしています。

特別企画【基礎】

10月17日（日）第2会場　15:30 ～ 17:30

シンポジウム「超音波基礎技術を支える計量技術の最前線」

座長
新田 尚隆　（産業技術総合研究所）
土屋 健伸　（神奈川大学工学部電気電子情報工学科）

企画趣旨
新田 尚隆　（産業技術総合研究所）

1 超音波診断装置の温度測定方法の国際規格化の取り組み
山崎 聡　キヤノンメディカルシステムズ㈱ 超音波事業部 超音波開発部

2 超音波の安全性及び測定方法に関するIEC規格の動向
内藤 みわ　富士フイルムヘルスケア株式会社
超音波診断事業部 製品開発本部 共通設計部

3 音響キャビテーションの発生を伴う高強度超音波音場における計測を目的とした堅牢ハイドロホンの開発
貝瀬 不二丸　桐蔭横浜大学大学院 工学研究科

4 計量標準総合センターにおける超音波パワー標準
内田 武吉　国立研究開発法人産業技術総合研究所
工学計測標準研究部門 材料強度標準研究グループ

特別企画【基礎】
シンポジウム「超音波基礎技術を支える計量技術の最前線」

企画趣旨　超音波基礎技術を支える計量技術の最前線

産業技術総合研究所
新田 尚隆

医用超音波の基礎技術には、その取得するデータの信頼性が重要である。定量的なデータの信頼性は計量技術によって支えられている。正しい計量技術は、法的な基準とルールと共にそのための道具（計測器）の開発が要となる。そして正しい計量技術の元に新技術を伴った新装置が開発され、それに伴って新しい規格の制定が必要とされる。現在は有効な新技術が開発されるとほぼ同時に、あるいは製品化前から世界的な標準化あるいは規格化が議論される。これらの最近の動向を知ることによって、製品や技術の最先端を捉えることができる。また、使用する装置の安全性の規格を制定し安心安全に運用することは、患者の受益に繋がる。
本シンポジウムでは、超音波基礎技術を支える計量技術の最前線として二つの領域での講演を行う。一つは、診断装置の安全性とその規格に関して、もう一つは超音波基礎技術を支える計量技術として、その測定技術ならびに、測定を行う装置の開発に関する内容となる。各領域で２名の先生方、計４名の先生方に最新の内容をご講演いただく。

1　超音波診断装置の温度測定方法の国際規格化の取り組み

キヤノンメディカルシステムズ㈱ 超音波事業部 超音波開発部
山崎 聡

（1）概要　超音波装置の安全指標の1つである温度の評価に関して、温度測定方法の標準化と最高温度の検出という２つの観点から報告する。
（2）温度測定方法の標準化　放射される超音波の吸収とプローブからの熱伝導によるファントム内部の温度上昇を、熱画像を用いて評価する方法を、IEC国際規格IEC TS 63070 Ed.1 (2019) として標準化した。この背景には、先にIEC TS 62306 Ed.1 (2006) として標準化されていた単一の熱電対埋込型ファントムを用いた温度評価方法では、温度評価位置の3次元的検出に大きな技術的な困難を伴い、企業における製品開発用の測定には適用が難しい事情があった。それを代替える方法[1]が必要となり、電子情報技術産業協会（JEITA）の医用超音波専門委員会のWGを主要な会議体として検討し、日本が原案作成をリードして進めたものである。空中放置条件のプローブ音響放射面温度の評価方法[2]も引用した。超音波診断装置の安全規格IEC 60601-2-37の改訂版[3]から、当該温度測定方法として直接引用される規格となる。熱画像技術による温度測定方法の標準化の過程をまとめ、今後の規格改訂項目として検討している熱画像温度測定の不確かさの見積り[4]の有用性についても触れたい。
（3）最高温度の検出　現実の超音波装置に対する温度評価においては、最高温度の検出の効率化も鍵となる。その検討事例について、測定の不確かさも含めて紹介する[5]。
参考文献
[1] S. Yamazaki, et al. Proc. IUS, UFFC, IEEE, pp. 1698-1701 (2008)
[2] Medical ultrasound committee, JEITA Technical Report, AER-6009 (2005)
[3] IEC 60601-2-37 Ed.2 (2007) + AMD1 (2015) + AMD2 (under development in SC62B/IEC)
[4] N. Sasajima, et al. 2P5-10, Proc. USE (2019)
[5] S. Yamazaki, et al. 1Pa5-1, Proc. USE (2020)

2 超音波の安全性及び測定方法に関するIEC規格の動向

富士フイルムヘルスケア株式会社 超音波診断事業部 製品開発本部 共通設計部

内藤 みわ

【はじめに】医用超音波は、診断から治療まで広範囲にわたり応用されている。それに伴い医用超音波機器の安全性に関する規格も整備されつつある。また、その安全性を担保するためには、超音波音場や表面温度などの測定技術に関する規格の整備も進んでいる。今回はIEC規格がどのように作成されるかを説明し、現時点での超音波に関するIEC規格の状況について紹介する。

【IEC規格について】IECでは医用機器の安全性規格は、技術委員会TC62で作成され、医用機器安全性通則IEC60601-1がベースとなって各医用機器に対応した個別規格が作成される。超音波診断装置の安全性個別規格はIEC60601-2-37で、昨年通則が改訂されたのに伴い軽微な改訂作業が進行している。一方超首波の測定や性能規格は、TC87で作成される。

【個別安全性規格と測定規格】超音波音場を測定するためには、ハイドロホンという水中マイクを用いるが、ハイドロホン測定法、校正法、特性仕様という3部作の規格全て版が変わる大きな改訂中である。周波数範囲の上限を無くし、ハイドロホン感度を複素数で定義することでハイドロホン受信電圧から音圧を復元するデコンボリューション法を導入し、音場測定の精度向上が見込まれる。装置画面上のリアルタイム表示が要求される超音波安全性指標（サーマルインデックスTI・メカニカルインデックスMI）も、超音波パワーや超音波音圧・強度などの物理的測定値から導かれる。したがって個別安全性規格と同様、TC87によるこれら超音波音場の測定法規格は重要である。また個別安全性規格のプローブ表面温度の要求に対応してTC87では温度測定法規格の新規プロジェクトが始まっている。関連して日本が提案した熱画像を用いた温度測定方法の技術仕様書が2019年に発行されている。

3 音響キャビテーションの発生を伴う高強度超音波音場における計測を目的とした堅牢ハイドロホンの開発

[1)]桐蔭横浜大学大学院 工学研究科、[2)]日本医療科学大学、[3)]本多電子㈱、[4)]東京都市大学

貝瀬 不二丸[1)]、椎葉 倫久[2)]、岡田 長也[3)]、森下 武志[1)]、佐藤 敏夫[1)]、竹内 真一[1)]

近年、HIFUを用いた超音波治療やARFIを用いた超音波エラストグラフィなどの高強度超音波を用いた診断法が普及している。これらの医療に使用されている超音波の性能の標準化や人体への安全性を確立するために、装置が照射する超音波の音圧や音響強度、超音波パワーなどを測定する必要がある。超音波測定技術としては、ハイドロホンや天秤法による超音波パワーメータ、カロリメトリ法等が挙げられる。特に、装置が照射する超音波の音圧や音響強度の空間分布を測定するためにはハイドロホンを使用する必要がある。しかし、音響キャビテーションの発生を伴う高強度超音波音場にハイドロホンを曝露すると、ハイドロホンの表面電極や圧電素子が破損し、超音波の測定が不可能となってしまうことが多かった。そこで、我々の研究グループは音響キャビテーションの発生を伴う高強度超音波音場に曝露しても破損しないような堅牢性を有するハイドロホンの開発を行ってきた。

初めにハイドロホンの受音面の電極をチタン製の前面板（厚さ50μm）とし、チタン製前面板の裏面に水熱合成法によって厚さ15μmのPZT多結晶膜を成膜した堅牢ハイドロホンを作製した。しかし、多くの市販ハイドロホンのように高強度超音波音場に曝露した直後に破損することはなかったが、前面板に孔が生じることや、脱落することがあった。そこで、前面板の装着方法を接着剤のみによる方式から機械的なはめ込み構造を併用する方式に変更した。この堅牢ハイドロホンでは前面板が脱落しなかったが、前面板に孔が生じて受波感度が大きく低下した。そこで現在、我々は前面板の厚さを50μmから3mmへと大きく変更した堅牢ハイドロホンについて検討している。超音波洗浄器に100時間曝露しても受波感度が低下しない堅牢性を有していることを確認した。今回は、我々の堅牢ハイドロホンの開発経緯とともに集束超音波の焦点近傍における堅牢性について報告する。

4 計量標準総合センターにおける超音波パワー標準

国立研究開発法人産業技術総合研究所
工学計測標準研究部門 材料強度標準研究グループ

内田 武吉

計量標準はものを測る基準のものさしであり、計測技術の妥当性を評価するために必要なものである。日本の計量標準は、計量標準総合センター（NMIJ）で整備、維持、供給を行っている。NMIJで超音波に関係する計量標準は、超音波パワーと超音波音圧があり、今回は、超音波照照射時の生体の発熱に関係する超音波パワーの標準に関して報告する。
NMIJでは、医用超音波機器を対象にして超音波パワー標準の開発を行っている。超音波パワーは、超音波振動子から出力される総エネルギーを指す。超音波パワー標準は2つの方法から整備されている。一つは15W以下の超音波パワーを対象にした天秤法であり、もう一つは、15Wから100Wの範囲を対象にしたカロリメトリ法である。天秤法は、精密電子天秤と超音波吸収材を用いた方法であり、比較的低出力な超音波診断装置を対象にした測定方法である。天秤法は、超音波パワーの測定方法で最も精密な測定が可能であるため、英国や独国などの各国の標準機関でも採用されている。カロリメトリ法は、超音波パワーを水などの溶媒に吸収させ、発生する熱を測定する方法であり、高出力超音波を利用しているHIFUなどの医用超音波治療器を対象にしている。天秤法では、高出力超音波により超音波吸収材が破壊されてしまうため用いることができず、各国で異なる方法が採用されている。
NMIJでは、天秤法は5%の測定の不確かさで、カロリメトリ法では9%の測定の不確かさで標準供給を行っている。今後、200Wまで校正範囲を拡張する予定である。

抄　録

第20回関東甲信越地方会講習会

基礎

「医用超音波の基礎」をどう学ぶか

芝浦工業大学 システム理工学部
田中 直彦

超音波検査士認定試験では、臨床領域に加え「医用超音波の基礎」の筆記試験がある。この問題作成に参画することになった際、そもそもなぜ基礎の試験が課されており、それが何を求めているのか深く考えさせられた。超音波検査士は診断装置の使用者であって、装置開発に携わる技術者と同じ知識が要求される訳ではないはずだ、という想いがあった。私なりの結論は「アーチファクトの発生機序を自分で考察するために必要な理工学の基礎が身についているかを問う」ということである。これに加えて、安全性に関する知識が必要である。アーチファクトについて考えるためには、まず超音波の性質を理解し、生体内での超音波の振る舞いを知る必要がある。また超音波を送受信するプローブの性質を知り、超音波診断装置が生体からのエコーをどのように処理して映像化しているか理解する必要がある。安全性に関しては、何が安全性を脅かす要因となるかを理解することが求められる。以上の様に考えると、これらの要求は、試験の出題範囲をまとめた超音波検査士研修ガイドライン[1]の内容と一致する。

「基礎」の勉強を難しいと感じさせる原因の一つに、高校における理科の履修科目があるのではないかと予想している。おそらく、多くの方は高校で化学と生物を履修し、物理は履修していないのではないだろうか。一方で「音響の原理」の基礎的な内容は、高校物理の「波」で扱われている。医用超音波工学の本を開く前に、高校物理の参考書で「波」の内容を確認されることをお勧めする。「基礎」の学びが、超音波画像の深い理解につながることを期待したい。

[1]http://www.jsum.or.jp/capacity/rms/downloads/pdf/training_guideline.pdf

(memo)

消化器①（胆嚢）

体外超音波による胆嚢癌深達度診断は、目の付け所で容易に分かる：病巣深部低エコーと外側高エコー層に注目

[1)]社会医療法人栗山会飯田病院 外科、[2)]がん研究会がん研究所 病理部

藤本 武利[1)]、加藤 洋[2)]

胆嚢癌深達度診断は、US上の胆嚢壁層構造に基づいてなされるのでこの理解が重要である。胆嚢壁は、消化管と異なって粘膜筋板・粘膜下層を欠き、通常、内腔より低・高エコーの2層構造を示す。時に高・低・高エコーの3層構造を示し、この第2層低エコーに固有筋層（MP）のほか漿膜下浅部線維層（SS線維層）も含まれる。第3層高エコー（外側高エコー層）は漿膜下深部脂肪層（SS脂肪層）以深に相当する。早期癌は固有筋層浸潤癌（MP癌）までと定義されており、第2層低エコーがMPとSS線維層からなるため、従来、外側高エコー層に著変を認めない場合、MP癌とSS線維層に留まる漿膜下層浸潤癌（SS癌）の鑑別が理論上不可能であるとされ、これが胆嚢癌深達度診断の呪縛ともいえる大きな問題点であった。
有茎性腺腫内癌（15％）を除くと早期胆嚢癌には隆起型と表面型があり、後者が多く（鬼島、2008年）、二つはその後の発育様式が異なる。前者は深部浸潤につれてMPが内腔側に引き込まれ、漿膜下層（SS）が吊り上げられて肥厚する。一方、後者は最初から深部に浸潤しSSが菲薄化する。
胆嚢癌深達度診断では「病巣深部低エコー」が重要である。これは、「病巣表層部が高エコーで深部が不均一な低エコーを示す所見」であり、豊富な線維化とリンパ球浸潤を伴って浸潤性に発育する癌巣に相当し、標本上のこの厚さが1 mm以上で認識可能である。これは外側高エコー層の菲薄化の有無と無関係にSS癌を示す。隆起型は、SS脂肪層の吊り上げ肥厚が外側高エコー層の吊り上げ肥厚として描出される。このため、外側高エコー層の吊り上げ肥厚に病巣深部低エコーを伴う場合は初期SS癌を示し、伴わない場合はMP癌を示す。一方、表面型は、病巣深部低エコーの出現後に引き続いて外側高エコー層の菲薄化を示す（図）。
体外超音波検査でも目の付け所で癌の深達度診断がかなり可能である。このことをUS像とルーペ像の対比を示しつつ解説し、強調したい。

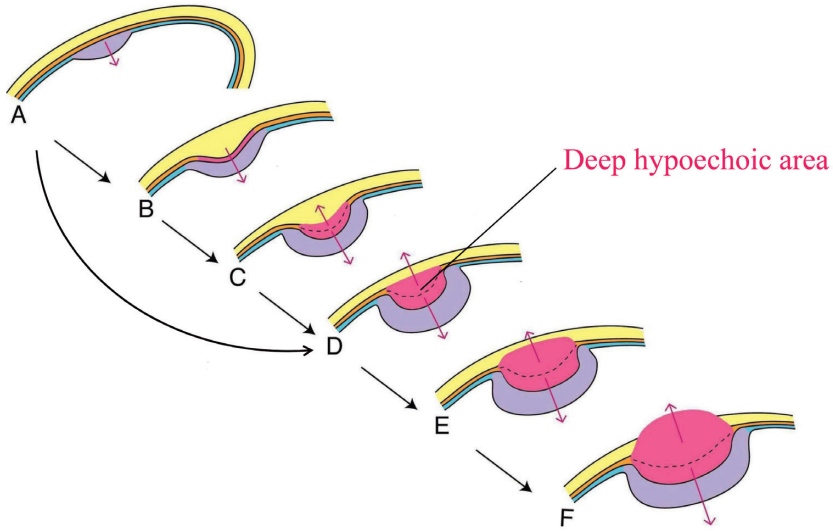

（図）胆嚢癌垂直進展様式　隆起型癌は「A～D」へ、一方、表面型癌は「B・C」を経ずに直接「A→D」へと進む。

消化器②（膵臓）

膵のみかた
－超音波でなければわからないこと－

国立がん研究センター中央病院 放射線診断科

水口 安則

日常腹部超音波に携わっている方であれば、超音波でなければわからなかった、あるいは診断できなかったという症例をしばしば経験するであろう。超音波が他のモダリティと比較して優れているところは、空間分解能、コントラスト分解能、時間分解能、動的観察能である。優れた空間分解能で病変の形状、輪郭、内部性状などを正確に把握できる。優れたコントラスト分解能にて、病変が充実腫瘤か嚢胞状腫瘤かあるいは嚢胞状成分を含んでいるかどうかを判定できる。優れた時間分解能にて刻々と変化する病態を追うことができる。また、動的観察能とは、呼吸運動、心拍動、体位変換、筋肉運動、圧迫操作（プローブによる圧迫や用手圧迫）などを利用して目的とする病変を積極的に動かせて観察し、病変そのものの動きや、病変と病変に接する周囲臓器との関係、病変の形状や性状に変化があるかどうかを評価できる能力のことである。積極的でないリアルタイム観察とは区別する。この手法を他のモダリティで実施することは極めて困難か不可能であるため、診断上たいへん有用性が高い。他の臓器と同様、膵の超音波診断においてもこれらの能力をおおいに活用し、的確な存在診断・質的診断・量的診断・局所解剖学的診断に臨む必要がある。漿液性嚢胞腺腫での微小嚢胞状成分の検出、膵管内乳頭粘液性腫瘍での壁在結節や蛋白栓の診断とその鑑別、浸潤性膵管癌では存在診断や質的診断のみならず腫瘍周囲の重要血管への接触・浸潤の有無やその程度を評価するための切除可能性分類診断への応用などについて、具体的な症例を提示し超音波でなければわからなかったことは何か、何を超音波で「みる」べきかを解説する。超音波で発見し、超音波で精査し、超音波で診断することが大切である。 腹部エコーの精査は、腹部エコーである。

(memo)

乳腺・甲状腺①（甲状腺）

「あれ、甲状腺に何かある。」 甲状腺結節の超音波診断入門
—紹介すべきものと経過観察可能なもの—

昭和大学横浜市北部病院 甲状腺センター

福島 光浩、福成 信博、坂上 聡志、中野 賢英、國井 葉、佐々木 栄司

近年甲状腺結節が発見される契機としてPET、CT、MRIなどによるものが目立ち、また動脈硬化スクリーニング目的で実施される頸動脈エコーでの偶然発見例が急増している。画像診断技術の向上により臨床上治療対象にならない病変までもが高頻度で発見されるため受診者に過剰な心配を与えてしまう弊害も指摘されている。また限られた医療資源を有効に活用する側面からも甲状腺疾患特有の疾病知識に基づいた対応が求められている。甲状腺結節に対する画像診断で最も有用なのは超音波検査でありその精査には超音波検査が必須である。精査により甲状腺結節が悪性であった場合にはその浸潤の有無や進行の程度を知るためにはCT、MRI、PET等が必要になることがあり、また機能性結節が疑われた場合にはシンチグラフィーが必要になることもあるが、通常診断がある程度つくまでは超音波検査以外の画像診断は必要ない。超音波検査は診断技術の向上もさることながら昨今の検査器機の進歩には目を見張るものがあり、結節の存在、大きさ、部位のみでなくかなりの確率でその診断が可能になっている。細胞診で診断がはっきりしない場合でも超音波ではその悪性の可能性を指摘し得る場合を考えると超音波検査と細胞診は甲状腺結節診断における車の両輪であり相補的な関係と言える。たとえ細胞診の結果が良性という結果であったとしても、甲状腺結節の場合はそれで安心ということにならないところが面倒なところである。濾胞癌は超音波検査と細胞診のみでは診断が難しい。「甲状腺癌はたちがよいので放っておいて大丈夫」という過剰な油断から、せっかく検査で甲状腺結節が見つかっても放置され、後に進行した状態で手術になる症例もある。今回はこれから甲状腺超音波を始める先生方と技師の皆様が抵抗なくその概要を学んで頂けるようにわかりやすい内容を意識し、かつ若干の最近の知見もお伝えできればと思う。

(memo)

乳腺・甲状腺②（乳腺）

マンモグラフィ・ABUS・MRI所見との対比から学ぶ
乳腺超音波画像診断

(memo)

産婦人科

卵巣腫瘤の超音波診断のポイント

[1)]杏林大学 産科婦人科、[2)]亀田総合病院 産婦人科

田嶋 敦[1)]、谷垣 伸治[1)]、小林 陽一[1)]、門岡 みずほ[2)]

卵巣腫瘤は日常の診療において頻繁に遭遇する疾患であるが、病理組織型は多様であり、更に悪性度によって良性、境界悪性、悪性に分類される。その診断によって手術療法、ホルモン療法あるいは経過観察と全く対応が異なるため、正確な診断が要求される。
超音波検査は侵襲がなく、日常の臨床現場で最初に施行される画像診断である。外来診療においてはその診断により検査や治療の方針を立てる事になり、特に良性悪性の診断が重要となる。
超音波検査による卵巣腫瘤の良性悪性の鑑別方法として、我が国では本学会から報告されたエコーパターンから6つに分類し、それぞれの悪性腫瘍の確率が表記されている「卵巣腫瘤のエコーパターン分類2000」がある。海外では従来からRisk of Malignancy Indexとして超音波所見、閉経の有無、CA125値から悪性の可能性を評価する方法や、International Ovarian Tumor Analysis(IOTA)という欧州の多施設共同研究のグループからSimple Ultrasound-based RulesやADNEX等、数種類の良悪性の鑑別方法が提案されている。この様に海外での卵巣腫瘤に対する超音波診断は病理組織型を推測するものではなく、良性悪性の鑑別に特化している。これらのIOTAが提唱する鑑別方法は、我が国の症例を用いて検証した報告されていて、日常の診療でも使用は可能である。
本発表ではこれらの卵巣腫瘤に対する良性悪性の鑑別方法を紹介し、それぞれの特徴から鑑別のポイントを指摘する予定である。また「卵巣腫瘤のエコーパターン分類2000」から良性卵巣腫瘍の組織型のポイントについても紹介する。
この様な診断のポイントは自らの診断精度の向上に繋がるだけではなく、若手産婦人科医への教育にも応用出来ると考えている。

(memo)

けんしん

腹部検診判定マニュアル2021改訂のポイント

[1)]日本大学病院 消化器内科、[2)]日本大学病院 総合健診センター

小川 眞広[1)]、渡邊 幸信[1)]、松本 直樹[1)]、小島 高子[2)]、三浦 典恵[2)]

腹部超音波検診判定マニュアルは、2011年に日本消化器がん検診学会において作成された腹部超音波がん検診基準をがん検診以外にも範囲を広げる目的で変更し、日本超音波医学会、日本消化器がん検診学会、日本人間ドック学会の3学会共同で発表されたものである。この判定マニュアルは、実施基準、ならびにがん検診としての精度評価のための判定基準を作成し、基準を広く普及させることにより腹部超音波検診の検査法の質的向上と均質化、がんに対する判定基準の共通化、腹部超音波検診の精度評価ならびに有効性評価を可能な手法とすることの3点を目標とした。当初より5年を目途に改定を目指しており、2019年に各学会を中心としでこれまでの経験をもとにワーキンググループを結成し、現状の問題点を挙げ改訂作業が行われ各学会のパブリックコメントを終了し本年度に発表した。今回の改定では、各臓器の評価項目について形態評価⇒充実性病変⇒嚢胞性病変⇒その他の順に表の並べ替えをはじめ、質問事項を反映しより臨床的なものに改定されている。実際の超音波検査を施行しながらのカテゴリー判定がつけやすくなった印象である。

今後の問題点としては普及率となる。本マニュアルは超音波健診の所見や検査結果に対する客観性の改善も目的としており、マニュアル導入により全国集計なども施行しやすくなり超音波健診の有用性が評価可能となることが期待されている。これまでのマニュアルは各施設の健診システムのハード面での問題もあり導入していない施設も多かったが、全国津々浦々に浸透することが重要であり健診超音波検査適正な評価および底上げにもなると考えられる。発表より5年が経過し各施設においても浸透しつつあり、今回の改定によりこのような機会を頂き、さらに導入する施設が増えることが期待される。

(memo)

脳神経

今日から役立つ頸動脈・側頭動脈の超音波検査

北播磨総合医療センター 脳神経内科

濱口 浩敏

はじめに

血管エコーは全身血管を無侵襲に評価できる非常に有用な検査法である．頭頸部領域においては，特に脳卒中診療において頸動脈エコーの果たす役割は大きい．また，高周波リニア型プローブを活用することで，側頭動脈領域への応用も期待される．頭頸部領域における頸動脈・側頭動脈エコーの有用性について解説する．

1．脳梗塞の原因精査としての頸動脈エコー検査の役割

1）プラーク評価

プラーク性状を詳細に評価することは，脳梗塞発症における危険性の有無および，早期治療方針の決定に役立つ．特に可動性プラークを中心とした要注意プラークは，発見した段階で速やかな対応が必要である．

2）血流評価

頸動脈エコーによる内頸動脈狭窄の評価としては，血流速度と波形による評価が有用である．PSVが200から230cm/s以上，あるいは，AcT ratioが1.35以上の場合にNASCET法70%以上の狭窄が疑われる．また，椎骨動脈においても血流速度と波形パターンにより狭窄・閉塞部位の推測が可能である．さらには，体位による血流変化についても知っておきたい情報といえる．

2．側頭動脈エコーの利用価値

1）巨細胞性動脈炎（GCA；giant cell arteritis）

GCAの診断には，生検を施行することが多く，側頭動脈エコーは主に生検部位や生検時期の決定に用いられている．短軸像での血管全周性の低輝度肥厚像（hypoechoic halo）は，GCAに特徴的な所見であり，診断に有用である．

2）浅側頭動脈－中大脳動脈バイパス術

浅側頭動脈を中大脳動脈と吻合させ，血行再建させる手術は，もやもや病や内頸動脈閉塞，中大脳動脈閉塞などの疾患で用いられる．側頭動脈エコーは浅側頭動脈の狭窄や閉塞の有無，血流の変化を確認するのに有用であり，術後の場合は頭蓋内に流入する血流も観察することができる．

おわりに：

頸動脈＋側頭動脈エコーは様々な場面で応用が利くため，この機会に計測および評価法を知っておいてもらいたい．

抄　録

一　般　演　題

新1　後方散乱特性を指標とした血液性状の高速超音波イメージング

大村 眞朗[1, 2]、長岡 亮[2]、八木 邦公[3]、吉田 憲司[1]、山口 匡[1]、長谷川 英之[2]
[1]千葉大学 フロンティア医工学センター、[2]富山大学 学術研究部工学系、
[3]富山大学 学術研究部医学系

血管塞栓症の予測や網羅的な脈管機能検査のために，循環微小血栓の早期検出や血液性状のイメージング法が求められる．血液中の主な散乱体である赤血球は直径約7 μmの大きさかつ血しょうに対する音響インピーダンス比も小さいため，一般的に血管機能評価に用いられる超音波の周波数（数MHz～10数 MHz）に対して散乱強度は低い．さらに，周囲組織や血管壁からのクラッタ信号が混在するため，血流を強調するクラッタフィルタが必須である．血流強調フィルタを高速超音波イメージングに適用することで，1拍動周期に対する血液性状を高コントラストかつ高時間分解能に評価できると考えられる．さらに，血流強調像において背景のスペックルパタンに加え局所的な高輝度エコー帯が観察でき，微小血栓を捉えている可能性がある．エコー像の違いは赤血球サイズに対する微小血栓のサイズの違いや微小血栓の分布状態に関連していると考えられる．さらに，赤血球の後方散乱特性を反映したエコー信号の周波数および振幅包絡特性に着目することで，ベースの赤血球サイズの推定や微小血栓の混在状態を評価できる．本研究では，微小血栓の発生が想定される血液性状の推定および定量評価アルゴリズムの構築を目指す．まず，散乱体分布を反映したエコーシミュレーションによるスペックルパタン中の高輝度エコー帯の発生再現を検討した．これにより，どの程度の反射強度をもつ散乱体がスペックルパタン中のどの位置に存在している場合に可視化されるかを確認した．実験的検証として，血液模擬溶液の作成および音響物性解析を行い，高速超音波イメージングにより流路ファントム中の散乱体分布を撮像した．さらに，ヒト静脈での適用可能性について探索した．

新2　典型的な超音波所見に加え、他の特異的な臨床所見から鑑別に至った心アミロイドーシスの1例

市川 沙綾、望月 泰秀、宮崎 はるか、蜂矢 るみ、豊崎 瑛士、福岡 裕人、新家 俊郎
昭和大学病院 昭和大学医学部　内科学講座　循環器内科学部門

【症例】特記すべき既往歴のない69歳女性。１年前から出現した労作時の呼吸苦を主訴に前医受診し、経胸壁心エコー図検査で左室肥大を指摘されたが経過観察となっていた。４か月前に血便精査のために行った上部下部消化管内視鏡検査で生検部位にアミロイドの沈着を認めた。このため心肥大再精査で当院紹介受診となり、経胸壁心エコー図検査を行った。左室基部中心の壁肥厚を認めたが、中部から心尖部の肥厚は軽度であり収縮性が保持されていた。また全周性に心嚢水を認めるなど心アミロイドーシスに特徴的な所見を認めた。僧帽弁通過血流速パターンも拘束性であり、肺静脈血流波形も拡張期優位であり、左房圧の上昇が示唆された。労作時呼吸苦は悪化をきたしており、心筋症精査、心不全加療目的で入院となった。

【経過】冠動脈造影では冠動脈に有意狭窄は認めず、心内膜生検ではアミロイドの沈着を認めた。心電図では低電位、心臓MRIでは左室基部内膜測中心の遅延造影を呈し、ピロリン酸心筋シンチグラフィーで心臓に集積を示した。一方で血液検査、尿検査、免疫電気泳動結果からはALアミロイドーシスが示唆され、骨髄生検を施行し多発性骨髄腫の診断に至った。血液内科に転科し多発性骨髄腫の治療に準じて化学療法が開始された。

【結語】多発性骨髄腫由来と考えられたALアミロイドーシスによる心アミロイドーシスを経験した。心アミロイドーシス診断における心エコー図検査の立ち位置は極めて重要であるが、それのみでは型診断まで行うことは困難である。身体所見、他の心臓イメージング検査、血液検査など複合的に診断していくことが必要となる。本症例では複数のアミロイドーシスに典型的な臨床所見を複数重ね合わせ診断に至ったため、文献的考察を加えながらその所見を共有していきたい。

新3 卵円孔開存症を介した奇異性塞栓症が原因と判断した若年性網膜中心動脈閉塞症の一例

宮崎 はるか、福岡 裕人、市川 沙綾、蜂矢 るみ、豊崎 瑛士、望月 泰秀、新家 俊郎
昭和大学病院 循環器内科

症例は30代女性。突然の左視力低下を自覚し、近医を受診、左眼底にcherry red spotを指摘され当院眼科へ精査目的で紹介された。左網膜中心動脈閉塞（CRAO）と診断され、入院しウロキナーゼによる治療が開始された。血栓検索目的に経胸壁心エコー図検査を施行したところ、心房中隔瘤を認めた。ここで循環器内科と神経内科から構成されるブレインハートチームにて心内短絡疾患の精査が必要と判断し、マイクロバブルテストを行った。経胸壁心エコー図検査でgrade4、経頭蓋カラードプラ法ではgrade3の陽性所見が得られた。経食道心エコー図検査ではカラードプラ法では明らかなシャント血流は描出されなかったが、心房中隔は余剰で最大22.7mmの振幅を認めた。マイクロバブルテストではgrade3の卵円孔開存症を介した右左シャントを明瞭に認めた。頭部MRI検査では、主幹動脈に狭窄や動脈瘤はなく、FLAIR像で微小陳旧性脳梗塞を認め、脳塞栓の存在が示唆された。心房細動に関しては、既往なく心房拡大や左心耳内血栓も見られず、入院中も心房細動は捉えられなかった。下肢静脈エコー図検査では明らかな血栓の検出はされなかったが、左膝窩静脈に血管拡張像を認め、血栓が存在していた可能性が示唆された。以上よりCRAOの原因として心房中隔瘤を有するハイリスクな形態の卵円孔開存を介した奇異性塞栓と診断し、経皮的卵円孔開存閉鎖術を行った。周術期合併症は見られず、退院した。退院後も引き続き眼科とブレインハートチームで経過観察していく予定である。本症例は眼科・循環器内科・神経内科による複数科の専門知識を集約し最善の診療アプローチができた。奇異性脳塞栓のみならず若年性CRAOでは心内短絡の存在を原因の一つとして考慮する必要がある。安静時心エコー図検査に加え、「疑って」マイクロバブルテストを行うことが重要であると考えられた。

新4 超音波診断における音響陰影によるノイズ除去を考慮した治療モニタリングシステム支援に関する研究

松山 桃子[1)]、渡部 祐介[1)]、周 家禕[1)]、矢ケ崎 詞穂[1)]、藤林 巧[1)]、山田 望結[1)]、
松本 直樹[2)]、沼田 和司[3)]、西山 悠[1)]、小泉 憲裕[1)]

[1)]電気通信大学大学院 情報理工学研究科 機械知能システム学専攻、[2)]日本大学病院 消化器内科、
[3)]横浜市大センター病院 消化器病センター

超音波治療は，リアルタイム性，非侵襲性，また被曝をせずに行えるという点で優れており，臓器観察において，ノイズの少ない超音波画像が必須である．しかし，肋骨などの音響陰影下に臓器や患部が位置する場合，骨などの硬い組織の反射により超音波の伝播が遮られ，その領域の情報が欠損した状態で超音波画像が出力されてしまう．また，超音波プローブの肋間・肋骨上走査は，医師の技量に左右されてしまい，安定した臓器観察が困難である問題点がある．上記の問題を解決するために，我々は，音響陰影によるノイズへの対策を考慮した超音波画像取得の方法を検討した．研究手法として，まず，補完対象画像の選別のため，機械学習モデルであるVGG16を用いて，腎臓に陰影が被っているか否かの二値分類を行った．次に，合成補完画像生成のために必要な腎臓マスク画像を，深層学習モデルであるU-Net用いて生成した．最後に先行研究である合成補完処理ネットワークを用いて，腎臓がプローブのスキャン面によって二次元断面変化した場合の補完精度比較を行った．結果として，音響陰影分類は，高精度で自動分類が可能となり，正解率は0.9677となった．U-Netによる領域抽出は，評価指標として用いたDice係数平均値が0.8以上となり，陰影に隠れた場合でも抽出が可能となった．補完処理結果は，評価指標としてテンプレートマッチングを用いたが，合成補完処理を実施しない画像と比較して腎臓の類似度が高かった．また，腎臓の変形が大きいほど補完精度が低く，同一断面に対しては精度が高い結果となった．今後の展望として，インスタンスセグメンテーションモデルを用いて腎臓と陰影を検知し，リアルタイムでの補完処理ネットワークモデルの構築，また陰影除去を目的とした超音波プローブ制御を目指す．

新5 VisualSLAMを用いた超音波プローブの動作推定に関する研究

石川 智大[1)]、Jiayi Zhou[1)]、渡部 祐介[1)]、藤林 巧[1)]、松山 桃子[1)]、山田 望結[1)]、
松本 直樹[2)]、沼田 和司[3)]、西山 悠[4)]、小泉 憲裕[1)]

[1)]電気通信大学 大学院情報理工学研究科 機械知能システム学専攻、[2)]日本大学病院 消化器内科、
[3)]横浜市大センター病院 消化器病センター、
[4)]電気通信大学 大学院情報理工学研究科 情報理工学域

目的：
医療診断において三次元モデルを援用した診断は従来型の二次元画像のみを用いた診断に比べ簡便かつ正確になるものと期待されている．また，MRIやCTに比べ超音波は比較的安全である一方で，自由度の高さゆえに画像の取得は検査士の技量に依存してしまう．このためにロボットによる診断の自動化が強く望まれている．遠隔診断においてもロボットは必須である．
上記を踏まえて本研究ではロボットを用いて超音波画像から三次元モデルを構築するためにまず，プローブの動作推定を行うシステムを構築した．既存の研究では患者の皮膚に特徴量となるマークを描きVisualSLAMを用いてプローブの動作推定を行う手法も提案されているが，皮膚にマークを描く必要があり，患者への負担が多い．そこで，患者への負担を最低限に抑え，ロボットによる操作でVisualSLAMを用いてプローブの動作推定を行うシステムを新規に構築する．
方法：
VisualSLAMは特徴点を検出しその移動量から動作推定を行うが，通常のカメラでは深度情報がわからないのでRGB-Dカメラを用いる．ロボット（RUDS）先端のプローブ把持部に取り付けたRGB-Dカメラを用いて，ORB-SLAMを援用してプローブの動作推定を行った．ロボットはスライド走査，回転走査，扇走査が可能であるが，本研究ではまず，スライド操作のみを行う．
実験：
ロボットの先端部に取り付けたプローブとカメラをカメラの奥行方向にのみ5往復動かし動作推定を行った．得られたデータをグラフ化し精度評価を行った．
結果：
カメラの奥行方向における動作推定の標準偏差は最大振幅に対して0.03432%であった．
プローブの動作推定結果はノイズを多く含んでいた．これを踏まえて移動平均フィルターを適用してノイズの除去を試みたところばらつきの低減による精度向上が可能であった．
結論：
三次元モデルを作成するためのプローブの動作推定システムを新規に構築し，その精度について検討した．

新6 ポリドカノールFoamを巨大肝嚢胞内に注入し、超音波で治療経過を観察した1例

根本 陽介、松本 直樹、須田 清一郎、田村 祐、金子 真大、熊川 まり子、渡邉 幸信、
平山 みどり、小川 眞広、森山 光彦

日本大学医学部 消化器肝臓内科

【症例】70歳代、女性。1年半前に巨大肝嚢胞のため穿刺排液を行ったが、自然抜去したため薬剤注入できず、経過観察となっていた。3か月前から再び腹部膨満感が出現し、超音波で肝右葉に最大径12cmの嚢胞となり、再度入院した。同病変を超音波ガイド下に18G針で穿刺し、8Frピッグテールカテーテルを留置した。内容液は茶色透明で、手動で排液を続けて計1,200mlで吸引不可となった。CO_2造影を行って、脈管への流出の無いことを確認した後、三方活栓を用いて1%ポリドカノール4mlを空気16mlと混和させ、Foamとしたものをカテーテルから注入した。同手技を、体位を変換して3回繰り返した。注入の際には超音波で観察し、Foamの分布と、胆管、血管への流出が無いことを確認した。処置後の疼痛、発熱は見られなかった。

【考察】巨大肝嚢胞の穿刺排液後に注入する薬剤として、最近、ポリドカノールの有効性が報告されている。これまでエタノールが主に用いられ、ミノマイシンも報告されているが、嚢胞縮小の有効性は充分でなく、発熱や疼痛といった副作用もあった。ポリドカノールをFoamとすることで嚢胞壁との有効接触面積を増やすことが他剤と異なる点である。注入前に嚢胞が胆管、血管と交通していないことを確認することが必要であり、CO_2や水溶性ヨード造影剤が用いられる。穿刺当日は透視下で行うが、翌日以降の注入の際は被爆や煩雑性の点から、ベッドサイドで行える点や、注入後の空気の移動を観察できる点など、本手技において超音波検査でのモニタリングが有用であった。

新7　自動治療ロボットのための深層学習を援用した超音波プローブの回転操作における同一断面追従手法の開発

藤林 巧[1)]、渡部 祐介[1)]、周 家禕[1)]、矢ヶ崎 詞穂[1)]、松山 桃子[1)]、山田 望結[1)]、松本 直樹[2)]、沼田 和司[3)]、西山 悠[1)]、小泉 憲裕[1)]

[1)]電気通信大学大学院 情報理工学研究科、[2)]日本大学病院 消化器内科、
[3)]横濱市大センター病院 消化器病センター

近年，悪性腫瘍患者の増加に伴い患者への負担の少ない低侵襲治療が注目されている．特に超音波を用いたHIFU（High Intensity Focused Ultrasound）治療は，近年肝臓や腎臓などの腹部臓器を非侵襲的に病理組織を切除できるとして注目されている．HIFU治療を行う上で，呼吸により臓器が運動してしまうと，継続的な患部の焼灼が困難になり，目的患部以外に損傷を与える可能性がある．そこで呼吸により運動する臓器を追従することは，HIFU治療において必須である．我々は回転走査における追従システムの構築と臓器の角度推定の精度向上を目的とする．本研究では追従システムの内，超音波画像内の臓器の角度を推定することに焦点を当てた．角度推定は臓器の面積に注目し，深層学習のYOLACT++を援用したAEMA（Angle Estimation Method by Area）により行った．二つの実験を行い，一つ目は面積のみを指標としたAEMAにより角度推定を行い，二つ目は面積と腎臓の長軸を指標とした角度推定を行った．実験にはプローブを90度回転させながら取得した腎臓の長軸像から短軸像までの600枚の連続画像を一つのデータセットとして6つのデータセットを用いて行った．結果として一つ目の実験ではAEMAにおける事前準備画像群とテスト画像群を同じものを用いた際には正解率99.8％であった．次に事前準備画像群を多次元配列とした際の正解率は許容誤差を±2.5度とすると28.5％であった．二つ目の実験では一つ目の実験と同様事前準備を多次元配列とした際の結果は許容誤差を±2.5度とすると39.3％であった．提案手法であるAEMAのシステムでは指標を増やした方が正解率が向上することがわかった．また40度以降の正解率が下がることから面積や長軸の長さ以外にも短軸像に近づく際に大きく変化する指標を取り入れる必要があると考える．今後は指標を追加することで精度向上を目指す．

新8　超楕円を用いた前立腺形状の自動同定手法に関する研究

小野寺 佑輔[1)]、小泉 憲裕[1)]、武笠 杏樹[1)]、重成 佑香[1)]、五十嵐 立樹[1)]、西山 悠[2)]、小路 直[3)]

[1)]電気通信大学 大学院情報理工学研究科　機械知能システム学専攻、
[2)]電気通信大学 大学院情報理工学研究科　情報・ネットワーク工学専攻、
[3)]東海大学 医学部 外科学系泌尿器科学

前立腺肥大症は多くの患者が高齢化に伴い発症する，病態の見逃し率が深刻な病である．受診率を高めるために簡便かつ明解で安価なスクリーニング検査システムの開発が必要とされている．そこで，超楕円の形状から得られるパラメータを機械学習で分析し病態の予測診断を行う研究が行われている．しかし，この研究では　1）計算コストの高さ　2）人為性の高さ　3）精度などの課題点が残されている．上記の課題点を解決するべく，本稿では　1）高速なパラメータの探索　2）モデリングの自動化　3）解釈可能な機械学習モデルの導入を提案する．

具体的にまず，柔軟なフィッティングが行えるように既存の超楕円モデルを拡張した．従来法では8つのパラメータを設定し，フィッティングを行う．次にOptunaを用いて前述した超楕円パラメータの最適化を行った．Optunaとは定義された最適化対象の変数を目的関数に入力し，その目的関数から得られる値を最小化するようにパラメータの探索を行う最適化フレームワークである．目的関数には入力されたパラメータによって定義される超楕円と前立腺輪郭を極座標上において比較した差の平均値を用いた．

実験結果より病態分類精度の飛躍的な改善は見られなかったが従来手法による病態分類精度より微小に優れた分類精度を示したことより，本稿による提案手法は計算コストの削減およびフィッティングの人為性の排除による病態分類システムの精度向上に貢献したと評価する．

今後は更なる精度向上に向け，例えば面積特徴量は分類の特徴量として用いるのではなく，閾値として設定し基準値を超えたら前立腺肥大症であると評価するなどの特徴量の使用方法，選択及び機械学習モデルの各種パラメータ調整等を行っていく．

新9　超音波診断における深層学習を用いた2次元位置推定

矢ケ崎 詞穂[1)]、小泉 憲裕[1)]、西山 悠[1)]、齋藤 僚介[1)]、小川 眞広[2)]、松本 直樹[2)]、沼田 和司[3)]

[1)]電気通信大学 情報理工学研究科、[2)]日本大学病院 消化器内科、
[3)]横浜市立大学附属市民総合医療センター 消化器病センター

【目的】
3次元の超音波画像を再構築するためには，磁気センサなどの外部装置を用いて、各超音波画像の空間的な位置情報を取得する必要がある．そのため，コストや場所をとるといった課題がある．そこで本研究では，これらの外部トラッキング装置を用いずに3次元位置情報を推定する手法を提案する。
【方法】
2枚の連続する超音波画像とそれらに対する位置情報のラベルデータを畳み込みニューラルネットワークに入力し，画像間の移動量を回帰する．この際に，肝臓領域のセグメンテーション画像を入力に加えることで，高精度な移動量推定を目指した．さらに，臓器の境界形状の明瞭化のために，セグメンテーションネットワークの損失関数に動的輪郭モデルの概念を組み込んだ.
【実験】
術者から見て左から右にプローブを操作することで，上腹部ファントム内の肝臓全体の超音波動画を取得した．臓器の輪郭形状の明瞭化を行ったモデルと行わなかったモデルで移動量推定精度の比較実験を行った.
【結論】
セグメンテーションネットワークの損失関数に動的輪郭モデルの概念を組み込むことで，臓器の輪郭をより詳細に捉えることができ，移動量推定に有効であることがわかった.

技1　多発性骨髄腫治療中に精巣髄外病変が疑われた1例

中植 竜大、小林 玉宜、池田 優紀、遠藤 桃江、栗原 真希子、佐藤 磨実子、疋田 宏美、岩井 友美、鈴木 博英、佐藤 雅哉

東京大学医学部附属病院 検査部

【はじめに】多発性骨髄腫（multiple myeloma：以下MM）は腫瘍化した形質細胞が骨髄で増殖、全身性に骨髄浸潤を来し溶骨性変化を呈することが特徴である。MMの経過中に髄外病変を呈する例もあり、肝臓、脾臓、腎臓、リンパ節が好発部位である。しかし、精巣髄外病変は稀であり、超音波画像所見を含めた報告はほとんどない。今回、超音波検査において精巣内に低エコー腫瘤を認め、MMの髄外病変として矛盾しなかった症例を経験した。
【症例】70代男性。MM（IgA-k型）治療目的のため入院中に左優位の陰嚢の無痛性腫脹、違和感の訴えがあり、超音波検査を施行した。sIL-2R は2090 U/mL と高値、IgAは1698 mg/dl、AFPとhCGはカットオフ値未満、LDは基準範囲内であった。
超音波検査では、両側精巣内に境界やや不明瞭な2 cm大までの低エコー腫瘤を多数認めた。右精巣の白膜の連続性は保たれていたが、左精巣の白膜は一部不明瞭化し、輪郭は不整であった。左精巣上体は腫大しており、実質は不均一な低エコーであった。両側精巣内の低エコー腫瘤、腫大した左精巣上体に一致して豊富な血流信号を認めた。後日実施された単純MRI検査では、左精巣や左精巣外に腫瘤が認められたが、右精巣の詳細な評価は困難であった。本症例では、超音波診断によって髄外病変と考えられたため摘出はせずに放射線治療の方針となった。
【考察】超音波検査で認めた低エコー腫瘤は、sIL-2Rを除く腫瘍マーカーがカットオフ値未満であり、患者が高齢であったこと、腫瘤内に豊富な血流信号を認めたことから胚細胞腫瘍や膿瘍、血腫は否定的であった。片側ではなく両側に多数認められた点、全身に多数の病変を認めていた臨床経過やMRI所見から、MMの精巣浸潤による髄外病変として矛盾しなかった。
【結語】MMの治療中に施行した超音波検査が、精巣髄外病変として治療方針決定の一助となった症例を経験したので報告した。

技2　奇妙な形態を呈する左室心尖部構造物を合併した若年性脳塞栓の1例

鈴木 瑞穂[1)]、望月 泰秀[2)]、黒木 唯[1)]、山岸 智子[1)]、遠藤 由紀子[1)]、蜂矢 るみ[2)]、豊崎 瑛士[2)]、福岡 裕人[2)]、新家 俊郎[2)]

[1)]昭和大学病院 超音波センター、[2)]昭和大学医学部 内科学講座　循環器内科学部門

【症例】40歳代女性で、突然の視野異常、頭痛と手のしびれ感が出現したため近医を受診した。頭部MRI検査にて左中脳に梗塞巣を認め若年性脳塞栓の診断となり、精査・加療のため緊急入院となった。血液検査では凝固系異常は認めず、冠動脈CTでは冠動脈に有意な狭窄は認めなかった。経胸壁心エコー図検査では左室心尖部でハンモック状に心周期にあわせてバウンドするような構造物が存在し、心尖部周囲左室心筋と複数のストリングで繋がっているように観察された。当初血栓の可能性を考えワーファリンを投与し経過観察したが、3週間の抗凝固療法でも退縮は一切認めなかった。PET検査、心臓MRI検査では血栓よりも腫瘍が強く疑われたため、脳梗塞を併発した左室心尖部腫瘍と考えた。

【経過】脳梗塞発症から約半年経過し、抗凝固療法では腫瘍は全く縮小しないため、腫瘍を最も疑い左室内心臓腫瘍切除術を施行した。術中所見では腫瘍と思われる構造物は心尖部に癒着し、白い皮膜様の中にはフィブリン塊が充満していた。境界は比較的明瞭で正常心筋を切り込むように腫瘍は切除され、病理検査では血栓疑いの報告だった。

【結語】左室心尖部に奇妙な形態と動きをもつ構造物を認めた若年の脳塞栓患者を経験した。経過含め、複数の心臓イメージングを用いても腫瘍か血栓かを判断しかねる症例であった。左室腫瘍を認めた際に心エコー図検査に鑑別すべき腫瘍などについて本症例の経過・画像的特徴を踏まえ、文献的考察も加えながら報告する。

技3　大動脈弁狭窄症における心臓超音波非心尖部アプローチの診断的意義

島村 季央[1)]、佐藤 如雄[2)]、出雲 昌樹[2)]、塩川 則子[1)]、宮内 元樹[1)]、宮本 純子[1)]、菊池 秀和[1)]、篠田 旬子[1)]、明石 嘉浩[2)]、岡村 隆徳[1)]

[1)]聖マリアンナ医科大学病院 超音波センター、[2)]聖マリアンナ医科大学 循環器内科

【背景】大動脈弁狭窄症（AS）の重症度評価は心臓超音波検査で多断面アプローチによるドプラ評価が推奨されているが、非心尖部アプローチの診断的意義についての報告は少ない。

【目的】AS重症度評価において心尖部アプローチ（apical window: AW）法と右胸壁アプローチ（right parasternal window: RW）法を比較し、RW法を加えることによる診断的意義について検討することを目的とした。

【対象と方法】2011年11月～2017年3月に聖マリアンナ医科大学病院で心臓超音波検査を施行し重症AS（大動脈弁口面積: AVA<1.0cm2）と診断された311名（平均年齢：79.1±9.5歳, 男性44.3%）を対象とした。全例AS重症度の各指標をAW法とRW法とで比較検討した。

【結果】AWとRW法で最高血流速度（Vmax）と平均圧較差(mPG)に有意差は認めなかったが(3.67 vs 3.76m/s, p=0.239、33 vs 33mmHg、p=0.824)、RW法でAVAが有意に小さかった（0.75 vs 0.72 cm2, p=0.044）。AW法にＲW法を加えることにより低圧較差 AS（mPG<40mmHg）の症例が221例（71.1％）から202例（65.0％）に有意に低下し、また超重症の症例は27例（8.7％）から45例（14.5％）に増加した。ドプラ入射角度はAW法とRW法の2群間で差は認めなかったが（15 vs 16°, p=0.934)、AW法でドプラ入射角度>20°かつRW法でドプラ入射角度≦20°の症例は42名（14%）認め、これらの症例ではRW法で有意にVmaxが大きかった（3.7 vs 4.0m/s, p<0.0001）。

【結論】AS重症度評価においてAW法にRW法を加えることで重症度が変化する症例は少なくない。心尖部像のみの評価ではAS重症度を過小評価する可能性が示唆された。

循1-1 大動脈弁および上行大動脈置換術後慢性期に生じた大動脈右房瘻の評価に経食道心エコー図が有用であった一例

藤戸 秀聡[1)]、齋藤 佑記[1)]、弓倉 哲郎[1)]、玉城 貴啓[1)]、田岡 誠[2)]、田中 正史[2)]、奥村 恭男[1)]

[1)] 日本大学医学部附属板橋病院 内科学系循環器内科学分野、
[2)] 日本大学医学部附属板橋病院 外科学系心臓血管外科学分野

70歳代男性．腎硬化性による慢性腎不全のため維持透析中，また大動脈弁閉鎖不全症のため，7年前に大動脈弁、上行大動脈置換術を施行されている．入院前日から認める発熱精査のため前医を受診，熱源精査のため施行したCT検査において上行大動脈周囲に瘤状拡張と経胸壁心エコー図で右室内に瘤状構造物と同部位から流出するシャント血流を認めた．以上所見から感染性動脈瘤とそれに伴う大動脈右房瘻の疑いで当院転院搬送された．経胸壁心エコー図法では形態学的評価が困難であったため，来院後経食道心エコー図法を施行したところ，上行大動脈から仮性動脈瘤を経て右房内へ血流が流入していく様子が明確に観察された．上記に対して待機的手術を施行したところ，仮性動脈瘤は前回手術時の送血管挿入部と思われる部位から発生しており，瘤内成分は膿性ではなく血腫であり，上行置換術後仮性動脈瘤大動脈右房瘻の診断で，再上行大動脈置換術と右房欠損孔修復術を行った．術後縦隔炎となるも，再開胸，洗浄ドレナージ，抗菌薬などで状態安定され，今後リハビリ転院を検討している．上行大動脈と心臓間に瘻孔を形成する症例は稀である．本症例のように外科的治療後に大動脈心房瘻を形成する症例が存在するが，大動脈弁置換術に生じることが多いとされている．しかしながら，本症例のような前回手術時の上行大動脈送血管挿入部と思われる部位から慢性期に仮性動脈瘤が発生し，右房内への瘻孔を形成した経過は非常に稀であった．さらに，経食道心エコー図法は形態学的位置関係および，立体的血流情報の評価に有用であることが知られている．本症例のような形態学的に複雑で稀なシャント疾患の評価に経食道心エコー図法が有用であった．

循1-2 上行弓部置換術後の吻合部仮性動脈瘤から生じた大動脈肺動脈瘻の観察に経食道心エコー図が有用であった一例

弓倉 哲郎[1)]、齋藤 佑記[1)]、藤戸 秀聡[1)]、玉城 貴啓[1)]、田岡 誠[2)]、田中 正史[2)]、奥村 恭男[1)]

[1)] 日本大学医学部 内科学系循環器内科学分野、[2)] 日本大学医学部 外科学系心臓血管外科学分野

59歳男性、高血圧症、糖尿病、慢性閉塞性肺疾患、統合失調症を基礎疾患とし2019年7月にStanford A型急性大動脈解離を発症し上行大動脈・全弓部置換術を施行された。同年11月には胸部大動脈ステントグラフト内挿術を追加されていたが、前医とのトラブルもあり通院を中断していた。2021年4月下旬から呼吸困難が徐々に増悪し、5月下旬に体動困難となったため前医搬送となりうっ血性心不全と診断され挿管の上で当院救命センターへ転送となった。心不全加療には抵抗性であったが、造影ＣＴで吻合部仮性大動脈瘤から肺動脈へ造影剤の流入を認め仮性動脈瘤肺動脈瘻が疑われた。経食道心エコー図検査では上行大動脈に全周性の一部血栓化を伴う25 mm程度の仮性瘤を認め、仮性瘤から右肺動脈に著明な吸い込み血流を伴うシャント血流を認め、肺動脈は著明に拡大していた。仮性動脈瘤肺動脈瘻による左右シャントによる心不全の診断となり準緊急的に第14病日に上行置換術および肺動脈パッチ閉鎖術を施行した。術中に突然の血圧低下と心収縮能低下を来したため盲目的に冠動脈バイパス術を大伏在静脈グラフトを用いて大動脈と右冠動脈＃1間に施行し、経皮的心肺補助装置を留置し帰室した。帰室後の心電図検査で鏡面変化を伴うV1-V4、aVR、aVLのST上昇を認め、緊急冠動脈造影検査で左冠動脈＃6に血栓閉塞を認め同部位に薬剤溶出性ステントを留置し補助循環用ポンプカテーテルを留置した上で帰室した。しかし、縦隔内血腫、真菌感染症、急性呼吸窮迫症候群などを呈し第62病日に死亡の転帰をたどった。大動脈肺動脈瘻は稀な病態で先天的な開窓、大動脈瘤、大動脈解離、外傷、敗血症、医原性で生じうることが報告されており、診断とともに早急な外科的な再建が必要となる疾患である。今回、初療時の経胸壁心エコー図検査では指摘し得なかった稀な仮性動脈瘤肺動脈瘻の観察に経食道心エコー図検査が有用であった一例を経験した。

循 1-3 肺静脈狭窄の診断に経食道心エコーが有用だった両大血管右室起始症術後例

伊藤 かおり[1)]、米原 恒介[1)]、大日方 春香[1)]、沼田 隆佑[1)]、赤澤 陽平[1)]、武井 黄太[1)]、小嶋 愛[2)]、小沼 武司[2)]、竹内 敬昌[2)]、瀧聞 浄宏[1)]

[1)] 長野県立こども病院 循環器小児科、[2)] 長野県立こども病院 心臓血管外科

【症例】両大血管右室起始症の15歳女児。1歳時に心内修復術を受けた。術後、左肺静脈狭窄が出現、注意深く経過観察されていた。13歳時に喀血を来たしたためカテーテル検査を行ったところ、左肺静脈と左房間に14mmHgの圧較差を認め、左肺静脈狭窄と診断した。肺静脈圧の上昇が喀血の原因と判断した。造影CT（256列）では、左肺静脈開口部のサイズは10歳時に8.4mmであったものが、3.0mmに狭小化していた。側弯症も合併しており、脊椎の偏位により下行大動脈が左肺静脈を圧迫している所見を認めた。側弯症を治療することで肺静脈狭窄が解除されることを期待し、14歳時に側弯症修復術を行った。その結果、造影CTでは左肺静脈狭窄は5.0mmまでの拡大を認めたが、その後のカテーテル検査では圧較差は13mmHgと十分な改善を認めなかった。下行大動脈による圧排以外の狭窄の原因を調べるため経食道心エコーを行ったところ、左肺静脈開口部に薄い膜様構造物が形成されており、その径は1.6mmと高度の狭窄を認めた。15歳時に左肺静脈狭窄の解除術を行ったところ、厚さ1mm以下の透見する非常に薄い膜状の組織が左肺静脈の左房への開口部を閉鎖していた。【結語】CTでも検出不能な繊細な心内構造物の評価には、経食道心エコーが有用である。

循 1-4 心腔内エコー(ICE)がPouch合併の三尖弁輪下大静脈峡部アブレーションに有用であった2例

笠井 裕平、宮地 浩太郎、神田 順二

総合病院国保旭中央病院 循環器内科

症例は70歳/72歳男性、持続性/発作性心房粗細動に対するカテーテルアブレーション目的に入院した。2症例ともに肺静脈隔離術（PVI）及び三尖弁輪下大静脈峡部（CTI）block lineの作成を行った。PVIを施行した後、三尖弁輪（TA）カテを留置し、CS ostium pacing中、ICEガイド下で三尖弁輪側から下大静脈側にかけてPoint by point法で線状焼灼を行った。2症例とも1回の線状焼灼ではblock lineは完成せず、焼灼途中にICEでアブレーションカテーテルがPouchに潜り込んでいたため、Pouchの外側部分がギャップである可能性が高いと考え、可変型シースを用いアブレーションのカテーテルの当て方を工夫し、ICEでPouchの中に潜り込んでいないことを確認しながら、外側から頂上付近を追加焼灼し、峡部の両方向性ブロックを作成することに成功した。
CTI block lineの作成は、安全かつ成功率の高い手技と言われている。しかし、本症例のようにPouch合併等の解剖学的な問題により確実な線状焼灼が困難なことも稀ではない。ICEを用いてPouchの構造及び焼灼場所を正確に把握することで、確実な線状焼灼を行うことができた2例を経験したため、文献的考察を加えて報告する。

循 1-5 当院における心室内血栓の臨床学的特徴と心エコー所見の検討

越川 優里[1)]、小林 さゆき[2)]、東 彩子[1)]、華 臻聖[1)]、本多 飛鳥[2)]、木村 紀子[2)]、戸出 浩之[2)]、板橋 裕史[2)]、酒井 良彦[1)]、田口 功[1)]

[1)] 獨協医科大学埼玉医療センター 循環器内科、[2)] 獨協医科大学埼玉医療センター 超音波センター

【目的】当センターにおける心室内血栓症例の患者背景、形態的特徴、心エコー図所見、治療経過を後ろ向きに観察し、同疾患の臨床学的意義を検討する。

【対象・方法】対象は2019年4月から2021年6月までの期間、当センターで心エコー図検査を施行し、心室内に血栓を認めた22例。初回心エコー検査時における年齢、性別、基礎疾患、心電図上の調律、心室内血栓部位・個数・最大長、左室拡張末期径（LVDd）、左室収縮期末期径（LVDs）、左室駆出率（LVEF）、左房容量係数（LAVI）、抗血栓薬の投薬内容、転帰について検討した。

【結果】平均年齢は65±8歳、男性19例、心電図上洞調律20例、DDDペーシングリズム1例、心房細動1例。基礎心疾患は心筋梗塞16例（急性2例・亜急性2例・陳旧性12例 / 左前下行枝病変14例・左回旋枝病変1例・右冠動脈病変1例）、拡張型心筋症様低心機能2例、左室緻密化障害1例、ミトコンドリア脳筋症1例、心臓手術後低心機能2例。血栓部位は左室心尖部19例、左室側壁1例、左室基部1例、右室中隔帯内1例。血栓個数は1個が20例、複数個が2例。血栓最大長は約15 ～ 60mm。LVDd 52±9mm、LVDs 48±16mm、LVEF 30±13%、LAVI 32±9ml/m^2。血栓に対する初期治療薬はワーファリン9例、ヘパリン6例、新規抗凝固薬6例、抗血小板薬1例。治療後心エコー図検査にて11例で血栓が消失し、3例で血栓の縮小を確認できたが、残りは継続した観察が不十分であった。治療薬開始後新規心原性塞栓症、出血性合併症は認めなかった。

【総括】心室内血栓は通常心尖部瘤のような局所壁運動低下部位に好発する。しかし他の疾患を合併し全身状態が不良な症例、右室機能低下例、心室内肉柱発達例も心腔内血栓の原因となりうるため、各心腔内を注意深く観察することが大切であると考えられた。治療開始後の血栓評価、管理は確立されておらず、取り組むべき今後の課題と思われる。

循 2-1 心室中隔穿孔を合併した急性下壁心筋梗塞の一例

笠井 裕平[1)]、さっきゃ さんでぃーぷ[1)]、高梨 啓介[1)]、宮内 綾子[2)]、早川 直樹[1)]、高根 晴美[2)]、神田 順二[1)]

[1)] 総合病院国保旭中央病院 循環器内科、[2)] 総合病院国保旭中央病院 中央検査科

症例は53歳男性。2020年12月下旬頃より冷汗を伴う胸痛を自覚し、症状出現から1週間後胸痛が持続し、呼吸困難も出現したため、当院救急外来を受診した。来院時心電図上Ⅱ・Ⅲ・aVFで異常Q波およびST上昇があり、reciprocal changeも認めた。ベットサイド心エコー図検査では下壁領域にAsynergyを認めたため、急性下壁心筋梗塞と診断した。胸部レントゲンでは、うっ血所見があり、呼吸状態も不安定（RR30回/分 SpO2 94% nasal 2L）であったため、NPPVを装着した上で、緊急冠動脈造影を行った。♯3 100%であり、同部位に対してPCIを施行する方針とした。DES（Synergy 2.5/38 mm）を留置し、TIMI3で終了し、CCUに帰室した。第2病日CPK 192 U/Lでpeak out。ラシックス持続静注を開始し、第3病日にはNPPVを離脱したが、以前としてレントゲンでうっ血所見はとれず、心臓リハビリテーションでも30m歩行で息切れ著明（Borg17）となり、強度をあげることができなかった。第10病日トルバプタンの内服を開始したが、第14病日肝酵素上昇があり、中止とした。改めてベットサイド心エコー図検査を施行したところ、basal-midの下壁心室中隔の菲薄化・瘤化、左室から右室へのshunt flowを認めた（Qp/Qs 3.6）。以上の結果から心室中隔穿孔（VSP）の診断とし、心臓外科にVSP閉鎖術を依頼した。第16病日両心カテーテル検査を施行し、肺動脈楔入圧32mmHg、平均肺動脈圧42mmHgと異常高値、RVでのO2 step upを認め、Qp/Qs 4.6であった。第19病日VSP閉鎖術を施行され、その後経過良好であり、第32病日独歩退院した。急性下壁心筋梗塞症例でVSPを合併することは稀であり、来院後早期に施行したベットサイド心エコーでは、VSPを見つけることができず確定診断が遅れてしまった。急性下壁心筋梗塞のVSP合併頻度及びVSP閉鎖術施行の至適時期も含め文献的考察を加えて報告する。

循 2-2 運動負荷コントラスト心エコー図検査が診断の一助となったダブルスイッチ術後の一例

大桃 優依[1)]、望月 泰秀[2)]、柴海 未菜[1)]、黒木 唯[1)]、遠藤 由紀子[1)]、長岡 孝太[3)]、福岡 裕人[2)]、新家 俊郎[2)]、富田 英[3)]

[1)] 昭和大学病院 超音波センター、[2)] 昭和大学 医学部 内科学講座 循環器内科学部門、
[3)] 昭和大学病院 小児循環器内科・成人先天性心疾患センター

症例は38歳女性。修正大血管転位（S,L,L）、肺動脈閉鎖、心室中隔欠損、心房中隔欠損、動脈管開存、左上大静脈遺残の診断で9歳時にダブルスイッチ術（Mustard+Rastelli）が施行された。術後29年目（20XX年12月）から労作時の動悸、息苦しさを自覚し他院を受診した。翌年1月半ばに症状増悪し歩行困難となったため前医入院となり、この度精査加療目的に当院へ転院となった。経胸壁心エコー図検査ではLVDd=39mm、LVDs=29mm、LVEF=52%で有意な弁逆流は認めなかった。右室流出路導管（Rastelli導管）内の最大流速は4.0m/sec、最大圧較差は63mmHgと上昇していた。肺静脈狭窄はなくMustard route（心房内導管）の狭窄を疑う大静脈のうっ滞は認めなかった。経食道心エコー図検査では下大静脈から右房に向かう心房内導管と左房の間に呼吸性変動に一致した右左短絡血流を認め、マイクロバブルテストではバルサルバ手技時に同部位に右左短絡が強く出現し大動脈に多数のバブルが観察された。三尖弁逆流は軽度だが三尖弁収縮期圧較差は55mmHgと上昇していた。労作時の症状が顕著であったため、運動時の心内動態を把握する目的で運動負荷心エコー図検査を施行した。運動時のマイクロバブルテストでは心房内導管から左房、左室へリークするマイクロバブルが明瞭に検出され、同時にRastelli導管内の加速血流も6m/sec程度まで上昇していた。下肢疲労、主訴に一致した呼吸困難が出現し開始3分（25watt）で終了した。Rastelli導管の狭窄に伴う右心負荷と、それに伴う心房内導管リークを介した右左シャントが労作時低酸素血症を惹起し症状の要因となっていると判断した。カテーテルバルーン拡張術を経て、根治目的にてRastelli導管の置換術を施行した。今回、運動負荷心エコー図検査が推測される病態を可視化させ、診断・治療の一助となったダブルスイッチ術後の一例を経験したので報告する。

循 2-3 虚血性心筋症におけるARNIによるリバースリモデリングとNT-proBNPの変化：対照的な2症例

山田 聡[1)]、長澤 広司[2)]、渡邊 麗佳[2)]、高木 竜[1)]、今井 靖子[1)]、寺澤 無量[1)]、小林 正武[1)]、外間 洋平[1)]、小山 正晴[2)]、田中 信大[1)]

[1)] 東京医科大学八王子医療センター 循環器内科、[2)] 東京医科大学八王子医療センター 中央検査部

【背景】左室駆出率（LVEF）の低下した心不全（HFrEF）において、アンジオテンシン受容体ネプリライシン阻害薬（ARNI）は持続的に血漿N末端プロ脳性ナトリウム利尿ペプチド（NT-proBNP）レベルを下げ、左室リバースリモデリング（LV-RR）をもたらすことが期待されている。長年標準的薬物治療が行われてきた虚血性HFrEFの自験例で、ARNIによるLV-RRとNT-proBNPに関して異なる経過を示した2症例を呈示する。【症例1】60代男性。前壁中隔梗塞後心筋症に基本3剤による標準的治療が行われていたが、10年後に心筋虚血の関与しない心不全増悪をきたした。左室径 73mm、LVEF 21%のリモデリングが認められた。ACE阻害薬から切り替えてARNIサクビトリルバルサルタンの最大用量まで投与し、4か月後に左室径は63mm、LVEFは29%に改善するLV-RRを認めた。この間、血漿NT-proBNPは1,840→997 pg/mLに低下した。【症例2】70代男性。下壁梗塞後のHFrEFに対し冠動脈バイパス術が施行された9年後に、心房細動の発症を契機とした2回目の心不全を呈した。機能性僧帽弁逆流（MR）重度の存在下でLVEFは35%と低下していた。ACE阻害薬が増量されたが、1か月後には症状が再出現した。経皮的僧帽弁接合不全修復術も検討されたが、ACE阻害薬をARNIに切り替えて経過を観察したところ、直後から自覚症状が消失し、3か月後には左室径とLVEFが軽微ながら改善し、機能性MRが重度の中で明らかに減少した。このとき、血漿NT-proBNPは1,910→2,880 pg/mLに上昇していた。【考察】長年標準的薬物治療が行われてきた虚血性HFrEFに対するARNIの導入により、数か月後にLV-RRを認めることがある。心エコー検査では左室形態と機能、さらに機能性MRの経時変化を丹念に観察すべきである。LV-RRにより機能性MRが減少すると、おそらく左室後負荷が増大することにより一時的にNT-proBNPレベルが逆説的に上昇することがあるので注意が必要である。

循 2-4 ルーチン心エコー検査におけるstiff left atrial syndromeの頻度と臨床背景に関する検討

山田 聡[1)]、今井 靖子[1)]、渡邊 麗佳[2)]、栗田 絵梨奈[2)]、岡田 真弓[2)]、高木 竜[1)]、寺澤 無量[1)]、小林 正武[1)]、小山 正晴[2)]、田中 信大[1)]

[1)] 東京医科大学八王子医療センター 循環器内科、[2)] 東京医科大学八王子医療センター 中央検査部

【背景】予後改善のための治療法の探索を念頭に置いた「左室駆出率（LVEF）の保たれた心不全」（HFpEF）のフェノタイピングが模索されており、中でも左房機能に基づくHFpEFの分類が注目されている。Stiff left atrial syndrome（StiffLAS）は、拡張機能を含めた左室機能が正常であるにもかかわらず左房stiffnessの亢進のために心不全をきたし得る症候群であり、HFpEFの一定の割合を占めていると予測されている。このように左房機能障害を主因とするHFpEFの典型的モデルとして重要なstiffLASの頻度と臨床背景はほとんどわかっていない。【方法】当院で2017年12月から2020年5月までの2年半に施行された連続15,147件の系統的経胸壁心エコー検査から、17歳以上の洞調律例の検査を症例ごとに1検査ずつ抽出した（9,186例）。LVEFが正常であるにもかかわらず左室流入血流が拘束型を呈する例から、まったくの正常例（左室拡大、左室肥大、左房拡大、および境界域以上の肺高血圧を有さない）とe'が性別ごとの基準値のmean－1SD未満の例、および有意の左心系弁膜症を除外した症例を「エコーで定義するstiffLAS」とし、頻度と臨床背景を調査した。【結果】洞調律9,186例のうち、拘束型を325例（3.5%）に認め、このうち正常LVEFは217例（2.4%）であった。正常と考えられる103例、e'が低下した34例、および弁膜症の12例を除外した結果、stiffLASは68例に認められた。洞調律全体の0.74%、LVEF正常の拘束型の31%に該当した。女性は40%、平均年齢は61±19歳であり、40例（59%）は上室性不整脈の既往を、うち35例（全体の52%）はアブレーションの既往を有していた。心不全歴は20例（30%）で把握できたが、当該心エコー検査時の肺高血圧は9例（14%）にのみ認められた。【結論】エコーで定義するstiffLASは、洞調律全体の0.74%、LVEF正常の拘束型の31%に認められ、上室性頻拍症およびそのアブレーション治療との強い関連が示唆された。

循 2-5 無症候性大動脈弁狭窄症患者に対する6分間歩行負荷心エコー

宮内 元樹[1)]、佐藤 如雄[2)]、菊池 秀和[1)]、篠田 旬子[1)]、鈴木 真希[1)]、塩川 則子[1)]、岡村 隆徳[1)]、出雲 昌樹[2)]、明石 嘉浩[2)]

[1)] 聖マリアンナ医科大学病院 超音波センター、[2)] 聖マリアンナ医科大学 循環器内科

【背景】超高齢化社会を迎え大動脈弁狭窄症（AS）は増加の一途を辿っている。ＡＳの治療選択において症状診断は重要であるが、実臨床において高齢者ＡＳの症状診断は容易ではない。トレッドミルやエルゴメータを用いた運動負荷心エコーはＡＳ症状診断及びリスク層別化に有用であることが報告されているが、本邦において十分な普及には至っていない。今回我々は６分間歩行負荷心エコーを用いて無症候性ＡＳ患者の潜在した症状と血行動態との関連を明らかにすることを目的とした。【方法】対象は当院で６分間負荷心エコーを施行した無症候もしくは極軽度の症状を有するＡＳ患者連続29名。安静時及び運動負荷直後に心エコーを施行した。６分間歩行時に息切れを認めた群（SOB群）と認めなかった群（非SOB群）の２群に分け各項目を比較検討した。【結果】平均年齢82±14歳、男性13名（45%）、左室駆出率65.7±11.4%、大動脈弁口面積0.86±0.32cm^2、平均圧較差25.3±20.4mmHgであった。SOB群を11人（37.9%）に認め、SOB群と非SOB群で歩行距離に有意差は認めなかった（281±163　vs.282±200m、p=0.98）。両群間で安静時及び負荷後の大動脈弁通過速度、大動脈弁平均圧較差、肺動脈収縮期圧に有意差は認めなかったが、SOB群は非SOB群と比較して負荷後左室流入血流波形パターンが偽正常化/拘束型の割合が高い傾向にあり（60% vs 35%、p=0.33）、また負荷後Ｅ/Ｅ'が有意に高かった（19.4±12.3 Vs15.0±7.5、p=0.038）。【結論】無症候性大動脈弁狭窄症患者の約40%では６分間歩行負荷で息切れを認め、その息切れと左房圧上昇との関連が示唆された。

消 1-1 縮小がみられたFNHと考えられた肝内小腫瘍性病変の２例

芳賀 祐規、金田 暁、齊藤 正明、杉浦 信之
国立病院機構千葉医療センター 消化器内科

多血性の肝内小腫瘍性病変の経過観察で腫瘍径の縮小が観察された成人男性の２例を経験したので報告する.【症例1】39歳, 男性. 腹部超音波検査 (AUS) で肝内に15mm大の低エコーの腫瘍性病変を指摘され, 精査のため紹介となった. 腫瘍は造影CT, 造影MRIで早期に濃染され, ソナゾイドUSでは中心部から造影される像を呈し, 肝限局性結節性過形成 (FNH) と診断した. 本人の希望により腫瘍生検は施行せず, 経過観察となった. 3年後のＵＳでは腫瘍径は12mmとやや縮小を認め, 7年後のＵＳでは8mmと明らかな縮小を認めた. 10年後のUSでは検出不可となり, 造影MRIではわずかな痕跡が確認されるのみであった.【症例2】25歳, 男性. 会社検診時, 初めて受けたAUS において肝S5に18mm 大の腫瘍性病変を指摘され紹介となった. 造影CT, 造影MRIで濃染され, ソナゾイドUSでは中心部から周囲にひろがる像がみられ、FNHと診断された. 腫瘍の場所が胆嚢近傍で, 穿刺が困難なルートに存在し, 生検は施行せず経過観察となった. 腫瘍は徐々に縮小がみられ, 4年後には8mm大と縮小した.【考察】FNHはこれまでは比較的稀な腫瘍性病変とされてきたが, AUSが日常診療や健診でルーチン化され, 散見されるようになってきた. 血流が豊富な腫瘍性病変であり, 肝細胞癌や肝細胞腺腫との鑑別が問題となるが, ソナゾイドUSが診断に有用である. 縮小する原因としては, 腫瘍内への血流の変化に起因すると想定されている. 今回報告した2例は血流に関与する薬剤や特殊な環境の変化はみられなかったが, なんらかの腫瘍内への血流減少が関与したと考えられた.

消 1-2 肝膿瘍の経過中に併発した肝仮性動脈瘤の診断・治療効果判定において造影超音波検査が有効であった一例

石川 慶朋、小川 眞広、須田 清一郎、田村 祐、金子 真大、渡邉 幸信、平山 みどり、松本 直樹、山本 敏樹、森山 光彦
日本大学病院 消化器内科

今回我々は、肝膿瘍の経過観察中に炎症波及に伴う肝仮性動脈瘤を発生した症例に対し診断・治療効果判定に造影超音波を施行しその有用性を確認したので報告をする。
症例：80歳代女性。食欲不振で前医を受診。画像検査から多発肝膿瘍が疑われ、抗生剤加療で軽快せず、精査加療目的で当院に転院となった。腹部超音波検査では、肝両葉に13 ～ 18mm大の不整形の高エコー腫瘤が多発しており、カラードプラでは腫瘤内部の血流シグナルは認めなかった。また肝S8に10mm大の無エコー腫瘤も認め、内部にはパルスドプラで動脈波形を伴う血流シグナルを認め動脈瘤と診断した。造影超音波を施行したところ動脈瘤の確認のほか高エコー腫瘤においては動脈～門脈相でリング状濃染を認め多発肝膿瘍と診断し得た。臨床経過および画像所見から多発肝膿瘍の炎症波及に伴った肝仮性動脈瘤と診断。動脈瘤に対してコイル塞栓術を施行した。
治療翌日の超音波所見ではＳ８の動脈瘤は、コイルの影響で高エコー化しドプラでは内部評価は困難であったが、造影超音波検査では内部血流の消失が確認可能であった。その後抗生剤加療で多発肝膿瘍も縮小傾向となり、治療29日目に退院となった。
考察：肝仮性動脈瘤の成因は外傷、膵炎、腹部手術、肝生検等が挙げられ、報告は少ないが肝膿瘍も成因のひとつである。仮性動脈瘤の破裂は致命的であり、肝膿瘍の治療中においても動脈瘤の存在を念頭に置く必要がある。B-modeに加え造影超音波により局所の詳細な血流評価も可能となり、診断・治療効果判定に有用と考えられた。超音波検査の高い時間・空間分解能は小さな肝動脈瘤に対しても的確に評価可能であった。また、造影剤の高い安全性により反復する検査が可能であり本症例のような高齢者に対しても安全に施行できる点で有用であった。
結語：肝膿瘍に併発した肝仮性動脈瘤の診断・治療効果判定に造影超音波が有効であった１症例を経験したので報告した。

消 1-3 肝疾患におけるVector flow mapping (VFM)による下大静脈の評価の試み

松本 直樹、小川 眞広、金子 真大、熊川 まり子、渡邊 幸信、平山 みどり、金澤 芯依、増崎 亮太、神田 達郎、森山 光彦

日本大学医学部 消化器肝臓内科

【目的】VFMはドプラに壁運動情報を加えて血流を表現する手法で、心疾患を主な標的として開発された。うっ血肝では下大静脈 (IVC) 径が拡大する他、肝硬変ではIVCの狭窄が見られることがある。VFMは拍動性があり、内腔の広い血管でも描出可能ではないかと考え、今回、IVCについて評価したので報告する。【方法】対象は当院でVFMを行った11例で、内訳は正常肝2例、肝硬変7例、脂肪肝1例、うっ血肝1例。セクタプローブを用いて心窩部縦走査で肝と下大静脈の矢状断面を描出し、下大静脈に関心領域を置いてカラードプラの動画を2、3心拍撮影した。データは装置外のPCで解析した。【成績】2例で描出不良のため評価不可であった。評価できた9例のうち1例で層流、8例で乱流であった。肝硬変では渦が形成されることが多く、尾状葉へのストレスが多かった。うっ血性心不全でも渦が形成され、中肝静脈への逆流が観察された。【結論】IVCのVFMの評価は多くの症例で可能と考えられ、病態による違いは症例を蓄積して検討する予定である。

消 1-4 肝硬変症例におけるスクリーニング断面のIVC評価の意義

金子 真大、小川 眞広、須田 清一郎、田村 祐、熊川 まり子、渡邊 幸信、平山 みどり、松本 直樹、山本 敏樹、森山 光彦

日本大学病院 消化器内科

【目的】高齢化社会の中、肝硬変患者の体液コントロールにおいては心不全を含めた心疾患の合併を常に考慮することが好ましい。腹部超音波検査で循環動態を評価する手法は種々報告されているが、腹部超音波スクリーニング検査の断面から簡便に拾い上げることが可能となれば消化器内科医にとっても診療上意義深いと考えられる。今回後ろ向きにスクリーニング画像を再検討し、肝硬変患者のIVC径に着目し心疾患合併の早期拾い上げの可能性を検討したので報告する。【方法】対象は2020年1月～ 7月までに当院で腹部超音波を施行された肝硬変患者48例である。当院の25断面保存画面の吸気時IVC縦走査断面でIVC最大径を計測し背景疾患との関係を検討した。【結果】全患者のIVC中央値は10mmであった。心疾患の有無による比較では、肝硬変患者のIVC中央値は10mmに対し、心疾患合併患者はIVC中央値が15.5mmと有意に拡張していた (P<0.001)。ROC曲線はカットオフ値12mm、特異度0.875、感度0.875であった。8例に心疾患の既往があり、心房細動4例、狭心症2例、慢性心不全1例、肥大型心筋症1例であった。【考察】肝硬変患者は血管内脱水の影響もあり正常肝に比べIVCは縮小傾向を認める報告がある。一般的なIVC径の正常範囲内に止まる症例においても肝硬変患者においては、心臓スクリーニング検査の必要がある症例が含まれていることが今回確認された。これは超音波専門医によるダブルチェックの際にも注意喚起すべき点であり、簡便な手法で拾い上げ、依頼医に注意喚起できる点で有用となる。肝硬変の管理において門脈肺高血圧症などを含めた循環動態の評価の重要性が問われておりスクリーニング検査からの拾い上げは臨床的に意義深いと考えられた。【結語】肝硬変症例に対する心疾患の早期拾い上げにスクリーニング断面からのIVC径評価は有用である。

消 2-1 腹部超音波検査にて肝細胞癌への進展を長期に観察できた脂肪肝の一例

芳賀 祐規、金田 暁、齊藤 正明、杉浦 信之

国立病院機構千葉医療センター 消化器内科

【症例】70歳, 男性【既往歴】55歳時 前立腺癌放射線治療【現病歴】X-10年2月, 血圧上昇を主訴に当院初診した. 初診時の採血結果は血小板数 12.2万/μl, ALT 32 U/lであった. スクリーニングの腹部超音波検査では肝腎コントラスト陽性, 胆嚢結石を認め, 以後脂肪肝, 胆嚢結石を腹部超音波検査にてフォローアップしていく方針となった. HBs抗原陰性, HCV抗体陽性であった. X-8年4月の腹部超音波検査では胆嚢近傍に限局性低脂肪化域を疑う低エコーも指摘された. X-5年12月, 肝S6区域に8mm大の低エコー腫瘤を初回指摘した. その後しばらく同低エコー腫瘤の形態的変化は認めなかったが, X-1年12月腹部超音波検査では低エコーの内部に高エコーが伴う像に変化しており, 造影CTおよび造影MRIを施行した. 造影CTでは早期より全体に濃染され, 後期でwash-outする造影パターンで, MRIではそれと同様の所見に追加して, Dual T1強調画像で中心部に低信号見られ脂肪成分の混在を疑った. 腫瘍マーカーはCEA, CA19-9, AFPおよびPIVKA-Ⅱのいずれも正常範囲内であった. 高分化肝細胞癌あるいは肝細胞腺腫等を鑑別に考え, X年3月経皮的肝腫瘍針生検を施行した. 腫瘍部は有意にN/C比が高く, 細胞質の好酸性が増した異型肝細胞からなる領域で, 脂肪化を伴う中分化肝細胞癌の病理診断であった. 手術療法を提案したものの希望されず. X年5月ラジオ波焼灼療法を施行した.【考察】トランスアミナーゼ上昇に乏しい脂肪肝の腹部超音波検査によるフォローアップ中に低エコー腫瘤を認め, 形態上の変化を認めたことから精査し肝細胞癌の診断となった. 肝障害に乏しい脂肪肝も腹部超音波検査によるフォローアップ検査が望ましいことを示唆する一例と考えられた. 長期に経過を腹部超音波検査にて観察した肝細胞癌の一例を経験した.

消 2-2 肝細胞癌加療中に骨転移に対する評価においても超音波検査が有用であった2症例

須田 清一郎、小川 眞広、渡邊 幸信、金子 真大、田村 祐、竜崎 仁美、杉山 尚子、南川 里抄、古田 武慈、森山 光彦

日本大学病院 消化器内科

今回我々は、骨転移を伴う肝細胞癌ステージ4症例に対しAtezolizumab＋Bevacizumabを導入した2症例に対し骨病変に対しても超音波検査で経過観察をおこなったので報告をする。
【症例１】70代男性。背景肝はアルコール性肝硬変。多発肝細胞癌に対しTACEを4回施行中、左臀部の疼痛の訴えがあり精査により骨転移と診断。治療をAtezolizumab＋Bevacizumab導入＋放射線治療に変更した。導入当日の造影超音波検査では肝腫瘍も骨の転移巣の血流も豊富であった。19週後の造影超音波検査では、骨の転移巣の血流は若干低下を認めたが腫瘍の増大傾向が確認された。治療は7クール目終了後から全身状態不良となり中止。化学療法中止後の造影超音波検査では骨の転移巣は腫瘍壊死部の血流低下を認めるのみで周囲の血流は保たれていた。治療開始から28週後に死亡確認となった。【症例2】70代男性。背景肝はアルコール性肝硬変。訪問診療リハビリ中であったが歩行困難が出現し全身CT検査を施行し肝細胞癌、座骨転移腫瘍が疑われ、当院紹介となった。S8ドーム直下に約5cm大の突出する腫瘍を認め破裂予防で2度のB-TACEと放射線治療を行いAtezolizumab＋Bevacizumab導入した。肝病変においては、TACE後より腫瘍内血流はほぼ消失しその後増悪傾向はなく経過良好であった。骨の転移病巣は、4クール目に縮小傾向を確認したのと共に造影超音波検査での血流低下も顕著となり、現在治療継続中である。【考察】超音波検査は肝内の原発巣の観察のみではなく肝外病変の転移病巣の評価にも有用であることが今回確認された。特に肝癌に対しても複数の化学療法が施行されるようになり、血流評価と合わせることで治療効果判定に用いることの可能性が示唆された。今後症例の積み重ねにより評価項目などが明確化することが重要と考えられた。【結語】肝癌治療中の肝外病変に対する超音波検査の有用性が確認された2症例を経験したので報告した。

消 2-3 低音圧造影モードと高音圧造影モードにおける多血肝細胞癌の深さとCEUS後血管相での陰影欠損検出率の比較

二本松 宏美[1, 2]、沼田 和司[2]、前田 愼[3]

[1] 済生会横浜市南部病院 臨床検査科、[2] 横浜市立大学附属市民総合医療センター 消化器病センター、[3] 横浜市立大学附属病院 消化器内科学

<目的>肝細胞癌 (HCC) の分化度診断には, 造影超音波検査 (CEUS) の後血管相 (PVP) での陰影欠損の有無の評価が有用である. 以前の我々の検討で, 多血性HCC高エコー結節では高音圧造影モード (HMI) は低音圧造影モード (LMI) より, PVPの陰影欠損検出率が有意に高かった. 今回我々は多血性HCC結節を対象に, 体表から腫瘍までの距離における, PVPでの陰影欠損の有無をLMI, HMIでそれぞれ検討した. <対象と方法>2018年11月1日から2021年7月30日に当院でChild-Pugh AまたはBの肝硬変患者でEOB-MRIまたはダイナミックCTでwash in wash outまたは病理学的にHCCと診断され, CEUS動脈相で多血であり, PVPでLMIとHMIが撮影された最大径10㎜以上の69症例, 79結節を対象とした. 体表から腫瘍中心までの距離をもとにLMIとHMI のそれぞれのPVPでの陰影欠損検出率をMcNemar testを用い有意差検定した. GE LOGIQE9を使用. <結果と考察>79結節中低エコー, 高エコー, 両者の混在はそれぞれ44, 17, 18結節で腫瘍平均径は19.9±9.5㎜, 腫瘍の深さ平均は6.1±2.8㎝. 全79結節 (1-15㎝) での陰影欠損検出率はLMI/HMIで87 (69/79) /96％ (76/79結節) (p=0.0233). 1-10㎝ (71結節), 1-11㎝ (75結節), 1-12㎝ (78結節) では, それぞれ92 (65/71) / 97% (69/71) (NS), 91 (68/75) /97% (73/75) (NS), 88 (69/78) /97％ (76/78) (p=0.0233). 11-15㎝ (8結節), 12-15㎝ (4結節) では50 (4/8) /87.5% (7/8) (NS), 25 (1/4) /50% (2/4) (NS). HMIは背景のB-modeを消し泡を壊しながら撮影するため, LMIより腫瘍と非腫瘍部の輝度差が高くなり, 陰影欠損のコントラストがつき, 深部病変での陰影欠損検出率がHMIの方が高くなったと考えた. しかし, 深部病変での結節数が本検討では少なく, 深部病変のみでの病変で有意差がつかなかったため, 今後症例数を増やして検討することが必要である. <結論>体表から12㎝未満の多血肝細胞癌の陰影欠損検出率はLMIとHMIで有意差はないが, 体表から12㎝以深ではHMIの方が優位に検出する可能性がある.

消 2-4 浸潤範囲の診断に超音波が有用であった肝臓原発未分化癌の一例

浜野 由花子[1]、新嶋 綾[2]、千田 智彦[2]、山口 雄司[1]、末永 大介[1]、大河原 悠[1]、大河原 敦[1]、柿木 信重[1]、鴨志田 敏郎[1]、平井 信二[1]

[1] 日立製作所日立総合病院 消化器内科、[2] 日立製作所日立総合病院 放射線技術科

【症例】80歳、女性【主訴】食思不振【現病歴】X年1月ごろから食思不振を自覚し、3月上旬に前医を受診した。腹部造影CTで胆嚢領域に長径95mmの巨大腫瘤が認められ、腫瘤は肝・横行結腸に浸潤し、十二指腸浸潤も疑われた。下部消化管内視鏡による同病変の生検結果はgroup5 (低分化腺癌の疑い) であった。当院外科を紹介受診し、手術前評価目的で腹部超音波検査を施行した。肝内の胆嚢領域に横行結腸と連続する腫瘤を認め、内部にはairを示唆するstrong echoを認めた。腫瘤と結腸の連続部位に体位変換や呼吸による可動性は認められなかった。これらの所見は下部消化管内視鏡検査で確認された結腸浸潤・穿通に矛盾しないと考えられた。一方、腫瘤は十二指腸にも近接していたが、十二指腸壁の可動性は保たれており、十二指腸浸潤は否定的と考えた。複数の臓器に浸潤した巨大腫瘍であり、原発巣の同定は困難であったが、正常位置に胆嚢を描出できなかったため、胆嚢癌の肝・横行結腸浸潤と術前診断した。3月下旬に拡大胆嚢摘出、肝切除 (S4a+5)、右半結腸切除術が施行された。術中に十二指腸浸潤は認められなかった。病理所見では、腫瘤は肝・横行結腸・胆嚢に浸潤しているものの、横行結腸・胆嚢に上皮内腫瘍成分は認められず、原発巣は胆嚢ではなく肝が最も疑われた。組織像および免疫組織染色の結果から、肝未分化癌や肉腫様肝内胆管癌が疑われた。組織学的にリンパ節転移は認められなかった。術後経過は良好で4月中旬に自宅に退院し、現在まで再発なく経過観察中である。【考察】本例は、術前CTで胆嚢癌の肝・結腸および十二指腸浸潤が疑われた例である。術前に原発巣の同定は困難であったが、超音波検査時の体位変換や呼吸による可動性の評価が本症例での浸潤範囲の評価に有用であったと考えられたので報告する。

消 2-5 診断に苦慮した肝内胆管癌の1例

關 里和[1)]、川村 直弘[1)]、加藤 敦士[1)]、北濱 圭一郎[2)]、三浦 みき[1)]、下山田 博明[2)]、黒木 一典[3)]、柴原 純二[2)]、森 秀明[1)]、久松 理一[1)]

[1)] 杏林大学医学部 消化器内科学、[2)] 杏林大学医学部 病理学教室、
[3)] 杏林大学保健学部 診療放射線技術学部

70歳代の女性。右背部痛を主訴に前医を受診した。腹部骨盤部単純CT検査で肝臓に不整形の腫瘤を指摘された。肝腫瘤の精査加療目的に202X年4月に当科を受診した。既往歴として子宮頸癌、胆嚢結石症、バセドウ病がある。身体所見や血液、生化学検査所見では特記すべき異常なく，腫瘍マーカーもCEA 1.7 ng/ml, CA19-9 ＜2.0 U/ml, AFP 8.8 ng/ml, PIVKA-Ⅱ 24.0 mAU/mLと正常範囲であった。腹部造影CT検査では、肝門部に5.5cm大の動脈相で強い造影効果を有し、平衡相で均一に高吸収を呈する腫瘤を認め、海綿状血管腫が疑われた。肝臓造影MRI検査では同腫瘤は花房状を呈し、Dynamic studyの動脈早期相で腫瘍の辺縁部から中心部にかけて増強効果を認め、肝細胞相では信号低下を認めた。拡散強調画像で高信号、ADCmapで信号低下があり強い拡散低下を認めた。以上の所見より血管肉腫が疑われ、ソナゾイド® による造影超音波検査を施行した。腫瘤は血管相で腹側辺縁部中心に帯状の早期濃染がみられたが、血管の貫通像はみられなかった。後血管相では不完全欠損像を呈したため悪性腫瘍が示唆された。典型的な血管肉腫の造影所見ではなく、肝内胆管癌の可能性が考えられた。同年6月に超音波ガイド下肝腫瘤生検を施行した。病理組織学的には肝組織内に豊富な線維状間質を伴い増生する腺癌であり、肝内胆管癌と診断した。病変部位が肝門部であり外科的切除は困難であり、また第10胸椎と第4腰椎に転移を認め、StageⅣ の診断で現在化学療法による治療を続けている。

【考察】肝血管腫と肝内胆管癌は辺縁から遅延性に造影される腫瘍という点から診断に苦慮する場合があるが、造影超音波検査により病変の辺縁からの早期濃染、早期欠損を確認することは悪性疾患との鑑別に有用である。造影超音波検査により悪性腫瘍が示唆され，腫瘍生検を施行し肝内胆管癌の診断に至った症例を経験したので、文献的考察を加え報告する。

消 3-1 超音波診断が有用であった胆管内乳頭状腫瘍 (IPNB：intraductal papillary neoplasm of bile duct)の1例

田村 祐[1)]、小川 眞広[1)]、須田 清一郎[1)]、金子 真大[1)]、渡邊 幸信[1)]、山本 敏樹[1)]、森山 光彦[2)]、羽尾 裕之[3)]、三塚 裕介[4)]、高山 忠利[4)]

[1)] 日本大学病院 消化器内科、[2)] 日本大学医学部附属板橋病院 消化器・肝臓内科、
[3)] 日本大学医学部附属板橋病院 病理診断科・病理部、[4)] 日本大学医学部附属板橋病院 消化器外科

【緒言】IPNBは胆管内に乳頭状増殖を示す腫瘍として報告されており、浸潤性胆管癌の前癌病変の可能性も示唆されている疾患である。早期の段階では症状が出現しないため発見が遅れることも指摘されている。今回、我々は腹部超音波検査が発見動機となったIPNBの一例を経験したため若干の文献的考察加え報告する。【症例】70代男性。近隣の診療所において糖尿病の加療中にスクリーニング目的で施行した腹部超音波検査で肝腫瘤性病変を指摘され当院紹介受診となる。血液検査にて血算・生化学所見は正常であったが、CA19-9 (64.2U/ML)、Span-1 (30U/ML) の軽度上昇を認めた。腹部超音波検査で肝S4に22mm大の輪郭整で境界明瞭、内部エコー不均質な高エコー腫瘤と末梢の著明な胆管拡張を認めた。ソナゾイドを用いた造影超音波検査では動脈優位相で胆管内に凹凸不整の均質な淡い濃染像を呈する腫瘤像を認め、数本の細い血管芯も描出された。造影CT検査、EOB造影MRI検査でも同様の所見を得てIPNBの診断で肝S4部分切除が施行された。病理所見では、免疫染色ではMUC1/2 (-)、MUC5AC/MUC6 (+)、Ki-67 (低値～ 50%) であり胃型のIPNBの診断であった。【考察】IPNBは胆管腫瘍の中で4%から15%に認める稀な疾患である。腫瘍の異型度が軽度であっても、しばしば胆管炎、閉塞性黄疸を引き起こすため外科的切除が推奨され、早期診断が重要である。本疾患は無症状のことが多いが、その段階から軽度の胆管拡張を伴う症例が多く、超音波検査が発見動機として有用と考えられる。またカラードプラ、造影超音波検査を行うことにより拡張胆管内の腫瘤性病変を炎症産物と明確に鑑別できる有用な手法と考えられた。これまで造影超音波検査に関する報告は少なく有用性は極めて高いと考え報告した。

消 3-2 胆嚢腫大を呈する胆嚢結石症例の長期経過観察中に発現した胆嚢隆起性病変の１例

尾崎 友美、芳賀 祐規、金田 暁、齊藤 正明、杉浦 信之

国立病院機構千葉医療センター 消化器内科

【症例】78歳, 女性【既往歴】高血圧, 脂質異常症, 骨粗鬆症【現病歴】199X年ウルソデオキシコール酸 (UDCA) による胆石溶解療法により胆石消失がみられた. 胆嚢は腹部超音波検査 (AUS) で横径が40mmと腫大しており, 収縮能は低下していた. UDCA継続投与するも胆嚢内にスラッジエコー出現し, その消退を繰り返した後, 結石を形成した. その後もUDCAを継続し3 ヵ月ごとにAUSを定期的に施行していたが, 199X+23年に心窩部痛あり, 胆石発作と診断され, DIC-CT施行も胆管には結石は認められなかった. 翌月の定期のAUSで胆嚢にポリープが観察されため, 高周波プローブで観察すると, 2カ所に隆起性病変を認めた. 腹壁に近い胆嚢壁には広基性の隆起性病変がみられ, カラードプラでは動脈血の流入が観察され, 豊富な血流の存在から胆嚢癌を疑い外科コンサルトとした. 造影CTでは腹壁に近い病変は強く濃染され, 他の隆起性病変は軽度濃染された. 胆嚢内に限局した病変と考え, 腹腔鏡下胆嚢摘出術が施行された. 摘出標本では胆嚢内に1.3x0.8cmと1.0x1.0cmの低乳頭状隆起性病変が認められた. 病理所見では2カ所とも高円柱状の異型細胞で乳頭状増殖がみられたが, 細胞異型は弱く前癌病変であり, 胆嚢内乳頭状腫瘍 (ICPN) と診断された. 乳頭状腫瘍の周囲は腫大した上皮が広がり, 乳頭状の低い隆起性変化を呈していた.【考察】結石が充満していたり, 萎縮胆嚢のような病態でなければ, 胆嚢はAUSで観察しやすい臓器である. しかし, 胆嚢頚部や底部はAUSの盲点となることもあり, 注意深い観察必要である. また腹壁近くに胆嚢が存在する場合, 腹壁に近い胆嚢壁は多重エコーのため観察が不十分になり, 高周波プローブを併用することが重要である. 胆嚢結石症例の長期の経過観察で胆嚢癌の前癌病変である低乳頭状隆起性病変を検出したので報告した.

消 3-3 ss浸潤胆嚢癌を超音波検査で想定し得なかった膵・胆管合流異常の一例

河連 七海[1)]、樋口 真希[1)]、服部 大輔[2)]、佐藤 悦基[2)]、田村 哲男[2)]、小山 里香子[2)]、橋本 雅司[3)]、高澤 豊[4)]、小池 由佳子[1)]、今村 綱男[2)]

[1)] 国家公務員共済組合連合会 虎の門病院 臨床生理検査部、
[2)] 国家公務員共済組合連合会 虎の門病院 消化器内科、
[3)] 国家公務員共済組合連合会 虎の門病院 消化器外科、
[4)] 国家公務員共済組合連合会 虎の門病院 病理診断科

【はじめに】膵・胆管合流異常は胆嚢癌の危険因子であり，全国集計では成人・胆管非拡張型における胆道癌発生率は42.4%で，うち88.1%を占める胆嚢癌は37.3%と極めて高率である．今回我々は，当院人間ドック継続受診中に胆嚢壁肥厚を指摘されたことを契機として膵・胆管合流異常が判明し，予防目的で腹腔鏡下胆嚢摘出術（以下LC）を施行した結果，ss浸潤胆嚢癌であった一例を経験した．若干の文献的考察を加えて報告する．【症例】50歳代男性．2007年より当院人間ドックを不定期に受診しており，過去3回の腹部超音波検査（以下US）では胆嚢壁に異常を認めなかったが，2020年1月施行のUSにて初めて軽度の壁肥厚が指摘された．肥厚は全周性にみられ，頸部寄り腹腔側でやや不整な印象があった．また胆管拡張は認めなかった．3ヵ月後の再検査USで著変なかったがMRCPを追加したところ，膵・胆管合流異常が指摘されたため予防目的でLCを施行した．病理では，全体に広がる平坦型腫瘍が認められ，上皮内進展の形で胆嚢管断端から2mmほどの部分までに及んでいた．また漿膜下層への浸潤と軽度のリンパ管侵襲および中等度の静脈侵襲を認めた．pT2（ss）の胆嚢癌の診断となり，49日後に根治目的で肝外胆管切除，リンパ節廓清，肝床切除術が追加された．断端近傍の胆嚢管内にのみごく少量の上皮内癌を認め，肝外胆管，肝内には癌を認めなかった．【まとめ】LC後，胆嚢癌を認める確率は約1%とされているが，背景に膵・胆管合流異常を有する場合には，より高率であることが想定される．本症例ではUS所見が軽微であり，MRCPで胆嚢に所見を認めなかったことから，過形成程度の病変と判断し，造影CTや超音波内視鏡などの精査を割愛してしまった．膵・胆管合流異常を有する場合，軽度の壁肥厚であってもss浸潤胆嚢癌を念頭に入れ，積極的に画像検査を行う必要がある．

消 3-4 Twinkling artifactが診断に有用であった慢性膵炎の1例

若杉 聡[1)]、鳥海 修[2)]、金杉 貴幸[2)]、古賀 祥子[2)]、土田 叔子[2)]

[1)] 公立学校共済組合 関東中央病院 内科（超音波検査室）、
[2)] 公立学校共済組合 関東中央病院 超音波検査室

【症例】69歳、女性【主訴】特になし【現病歴】9年前に糖尿病、高コレステロール血症のため近医通院中であった。全身状態は良好であった。内服加療を受けていたが糖尿病のコントロールがつかないため、当院糖尿病・内分泌内科を紹介受診した。【家族歴】特記すべきことなし。【既往歴】5年前に冠動脈攣縮性狭心症、心筋障害と診断され加療中。【生活歴】喫煙歴なし。飲酒歴なし。【受診時腹部超音波検査所見】膵は全体的に高エコーで、主膵管は指摘困難であった。膵鉤部から膵頭部足側に周囲膵実質よりひときわ高エコーに見える約1cmの類円形高エコー結節を認めた。境界は不明瞭、内部は均一であった。音響陰影は伴っていなかったが、尾引き像を軽度伴い結節の後方はやや不明瞭であった。カラードプラでこの結節にtwinkling artifactを認めた。流速レンジを100cm/s以上に上げて周囲の血流信号を検出以下にすると、よりtwinkling artifactが明瞭になった。さらに結節の部分だけでなく、膵頭部から膵体尾部にかけて広範囲にtwinkling artifactを認めた。膵尾部先端からのtwinkling artifactは1か所のみであった。これらの分布は主膵管の走行と一致しているように見えた。膵頭部から膵体尾部の主膵管を充満する多数の膵石の存在を疑い、慢性膵炎と診断した。【腹部CT検査】膵実質は萎縮して指摘できなかった。膵頭部から尾部にわたり主膵管の走行に一致した配列で大小多数の多角形高濃度像を認めた。膵石と診断した。膵尾部先端には膵石は存在しなかった。この分布は超音波検査でのtwinkling artifactの分布と一致していた。【考察および結語】Artifactは、ときに画像の描出、病変の認識を困難にすることもあるが、artifactをきっかけに病変の存在診断や性状診断ができることもある。Twinkling artifactは観察困難な結石の存在診断の一助になる可能性があると思われた。

消 3-5 膵嚢胞性腫瘤の検証レポート

韮澤 澄恵[1)]、長岡 亜実[1)]、新井 行平[1)]、金子 和彦[1)]、堅木 郁子[1)]、河内 なつき[1)]、松本 直樹[2)]、小川 眞広[2)]

[1)] 日本大学医学部附属板橋病院 臨床検査部、[2)] 日本大学 消化器肝臓内科

目的

膵嚢胞性腫瘤（膵嚢胞の他、IPMN、MCN等を含む）今回123症例を経験した。多変量解析の結果や多彩な所見を得たので報告したいと考えた。

方法

2019年10月から2020年9月までの一年間で検出された膵嚢胞性腫瘤123例について多変量解析し、検出率や傾向について分析した。

結果

2019年10月から2020年9月まで当検査室で施行した消化器肝臓内科以外の腹部超音波検査2470症例中123症例、5％に膵嚢胞性腫瘤が検出された。58％は女性に認め軽度の男女差があった。検出された年齢に男女差は認めなかった。腫瘤径平均は14mm。腫瘤径に男女差はみられなかった。腫瘤径の検出部位では尾部の腫瘤は平均よりやや大きいものが検出された。単発症例よりも多発症例のほうがやや腫瘤径の大きいものが多かった。83％の症例は偶発的に検出されたが、CTやMRでの指摘後検査の症例では平均よりも大きい腫瘤が多くみられた。内部性状や周囲に多彩な変化を認める症例を認めた。

考察

膵嚢胞性腫瘤は今回の解析でも偶発的に発見される傾向を示していた事から、スクリーニング検査において、体位変換や呼吸調節、アプローチ方法等を駆使して全域の観察ができるように検査に挑む必要があると考えられた

消 4-1 超音波検査を契機に診断した毛髪胃石症の1例

塩原 拓実、堤 義之、齋藤 祐貴、岡本 礼子、宮坂 実木子、宮嵜 治、野坂 俊介
国立成育医療研究センター 放射線診療部

【背景】毛髪胃石症は比較的稀な病態であり、若年女性に好発する。背景に精神疾患を伴うことが多く、特に抜毛症がある患者が腹部症状を示す場合は、毛髪胃石症を考慮する必要がある。毛髪胃石症の超音波所見の報告は少なく、超音波検査所見から毛髪胃石症を疑った１例を経験したので報告する。

【症例】14歳女児。1か月前から出現した間欠的上腹部痛で救急外来を受診した。空腹時に行った超音波検査で胃内に音響陰影を伴う巨大な高エコー腫瘤を認め、抜毛症があることから毛髪胃石症を疑った。CTでは胃内に長径約 20cmの内部が不均一で、辺縁部が著明な低吸収域で囲まれた腫瘤として認められ、十二指腸にも同様の腫瘤が存在した。その後、セカンドオピニオンのため他院に転院し、腹腔鏡下に毛髪胃石が摘出された。3年前に外傷性膵炎の既往があり、その際に複数回行われていたCTや超音波検査を後方視的に検討すると、毛髪胃石は当時から存在し増大していた。

【考察】小児では成人と比べ胃・十二指腸病変は稀で、超音波検査の盲点となりやすく、注意を払う必要がある。超音波検査では毛髪胃石症に特異的な所見はないが、過去には表面が曲線状であり、強い音響陰影を伴うと報告されている。しかし胃内の空気や食物に類似した所見を示し、超音波検査で病変として認識困難なことも多い。抜毛症がある患者で、十分な絶食後の検査において胃が内容物で拡張し、特に内容物に音響陰影が認められる場合は毛髪胃石症を考え、超音波検査で確定診断が困難であれば迅速に診断が可能なCT検査について考慮すべきである。

消 4-2 十二指腸静脈瘤の治療効果判定に超音波検査が有用であった一例

渡邊 幸信、小川 眞広、須田 清一郎、田村 祐、金子 真大、熊川 まり子、平山 みどり、松本 直樹、山本 敏樹、森山 光彦
日本大学病院 消化器内科

【症例】80歳代女性。十二指腸静脈瘤のため当院を紹介受診した。造影CT検査では、門脈より供血され、下大静脈に排泄される十二指腸静脈瘤を認めており、静脈瘤は十二指腸下行脚内に突出していた。超音波検査でも同様の所見を認め、B-RTO施行可能と考え、B-RTOを試みるも、静脈瘤内へバルーンカテーテルを先進させることができず、治療が困難であった。ヒストアクリルを用いた内視鏡的静脈硬化療法を提案するも、80歳代と高齢であり、リスクの高い予防的な治療を希望されなかった。外来フォローの方針となったが、後日、吐血のため当院に救急搬送された。緊急上部消化管内視鏡検査を施行し、十二指腸静脈瘤に点状出血を認めたため、十二指腸静脈瘤破裂と診断し、同部位に対してヒストアクリルを用いた静脈瘤硬化療法を施行した。治療翌日に腹部超音波検査を施行した。穿刺部の十二指腸静脈瘤は高エコー化しており、ドプラ検査では同部位の血流信号は消失していた。また、供血血管、排泄血管内のドプラ信号も消失していた。造影超音波検査では供血路～排血路に至る十二指腸静脈瘤内の血流の消失を認め、治療効果は良好と判断した。
【考察】十二指腸静脈瘤は直腸静脈瘤に次いで頻度の高い異所性静脈瘤とされる。治療については、B-RTO、内視鏡的静脈瘤硬化療法、PTOなどがあり、時には手術が選択される場合がある。いずれの内科的治療も静脈瘤内に硬化剤を注入する治療であり、治療硬化が良好である場合は、硬化剤の停滞とともに静脈瘤内の血流消失を認める。治療効果判定は一般的に造影CT検査が行われるが、本症例ではドプラで十二指腸静脈瘤内の血流信号の消失を確認することができ、治療効果判定に有用であった。ヨード系造影剤を使用せず、低侵襲かつ簡便に施行可能な超音波検査は静脈瘤の治療効果判定に有用なモダリティと考えられた。

消 4-3 術前診断が困難であった胃Glomus腫瘍の一症例

駒形 良博[1)]、萩原 慧也[1)]、太幡 由利子[1)]、大妻 光恵[1)]、椙田 浩之[1)]、門坂 啓[2)]、石井 正明[3)]、田中 政彦[4)]

[1)] 関越病院 中央診療部検査科、[2)] 関越病院 外科、[3)] 関越病院 整形外科、[4)] 関越病院 内科

【症例】59歳男性【主訴】下血【既往歴】痛風【生活歴】喫煙歴：50本/日　35年　55歳で禁煙　　飲酒歴：なし【現病歴】下血を主訴に他院より紹介された患者であり，当院超音波検査及びCT検査にて胃腫瘍を指摘され精査加療目的にて入院となった.【入院時検査所見】γ-GTPの軽度上昇の他，異常所見は認めなかった.【超音波所見】胃体部前壁側に26mm大の境界明瞭な類円形低輝度腫瘤を認めた. 内部は比較的均一な低輝度を呈し，中心部はやや高輝度に描出された. 血流は腫瘤全体に豊富に認め，一部拍動性血流を認めた. 腫瘤は胃壁の固有筋層と連続性が疑われ，エコー上胃粘膜下腫瘍（GIST）を疑った.【造影CT検査】胃体部前壁に胃壁から胃外発育を呈する3cm大の腫瘤を認め，造影早期に強い造影効果を認め遅延相まで遷延していた. CT上GISTの診断であった.【上部内視鏡検査】胃体中部前壁に25mm大の内腔へ突出する粘膜下腫瘍を認めた. 頂部に軽度の発赤を認めるも潰瘍等は無かった.【経過】画像上GISTの診断にて，腹腔鏡・内視鏡合同胃局所切除術（LECS）を施行した.【病理診断】腫瘤は30×25×21mmで，固有筋層を首座とする腫瘍組織を認め，淡好酸性細胞質と卵円形核を有する腫瘍細胞が大小不同の胞巣を形成し，シート状に増殖. 核異型や核分裂像は認めなかった. 免疫組織染色ではα-SMA（+），Desmin（-），c-kit（-），CD56（-），S100（-），Vimentin（+），CAM5.2（-），Synaptophysin（+），MIB-1 index 1%未満よりGlomus腫瘍と診断された.【考察】Glomus腫瘍は主に皮膚科領域の爪下に発生し激痛を伴う病変として知られているが，胃壁に発生するケースも稀に報告されている.
今回経験した腫瘤は，画像上GISTに類似した所見を呈しており，術前検査での鑑別が困難であった. Glomus腫瘍は本来良性腫瘍であるが，50mmを超えた腫瘤は転移するとの報告も有り，今後検査を行う上で本疾患も考慮する必要が有ると思われた.

消 5-1 膵腫瘍との鑑別を要した胃GIST（gastrointestinal stromal tumor）の１切除例

宮島 香菜[1)]、水口 安則[2)]、宮越 基[1)]、奥井 悠友[1)]、小林 幸子[1)]、東澤 恭介[1)]、町田 瑠璃子[1)]、折原 京子[1)]、溝口 愛紗[1)]、片桐 春香[1)]

[1)] 国立研究開発法人国立がん研究センター中央病院 臨床検査科 生理機能検査室、
[2)] 国立研究開発法人国立がん研究センター中央病院 放射線診断科

【はじめに】GISTは、消化管、腸間膜の主に固有筋層から発生する悪性腫瘍の一種である。胃や小腸に好発し、発生頻度は10万人に対し、1名程度と稀な腫瘍である。今回我々は、腹部超音波検査にて由来臓器を特定できた胃GISTの1切除例を経験したので報告する。【症例】50歳代、男性。【主訴】なし【現病歴】人間ドックの超音波検査にて、膵体部腫瘍が疑われ、精査目的で当院紹介となった。【超音波所見】左上腹部に41㎜大腫瘍を認めた。腫瘍は、分葉形、境界明瞭、輪郭整、内部エコーは不均一を示し、内部に線状高エコーを認めた。mSMI (Superb Microvascular Imaging) にて腫瘍内部に多数の血流信号を認めた。飲水法を実施したところ、胃内腔と腫瘍間の胃壁層構造は3層構造のみ認め、腫瘍は第4層と連続していた。また、動的観察にて、腫瘍と膵体部のずれを確認した。以上の所見より胃GISTと診断した。【造影CT】胃角部後壁背側に4cm大の境界明瞭な腫瘍を認めた。膵との間に脂肪濃度がみられ、胃粘膜下腫瘍が疑われた。【病理組織学所見】胃固有筋層と連続し漿膜側に突出する4.5cm大腫瘍を認めた。組織学的に均一な核を有する紡錘形細胞が束状に増殖する腫瘍であった。免疫組織染色にて腫瘍細胞は、c-kit陽性、DOG1陽性、核分裂像は3個/50HPF程度であった。病理組織学的に胃GIST、低リスクと診断された。【考察】GISTは消化管の粘膜下にある未熟な間葉系細胞に由来する肉腫の一種である。本症例では、体位変換や呼吸性移動、飲水法による詳細な観察を行い、腫瘍の発生部位を同定することが可能であった。腫瘍を認めた場合、腫瘍本体の観察だけでなく、リアルタイムに動的観察を行う事が、由来臓器を特定する重要な手技と考え、報告する。

消 5-2 術前に診断し得た有茎性壁外発育型胃GISTの1例

北川 博之、飯田 淳貴、比留間 智紀、西山 竜

平塚共済病院 消化器内科

【症例】78歳男性。右側腹部痛の精査で施行した腹部超音波で胃体上部と脾の間に40-50mm程度の境界明瞭で内部やや不均一な腫瘤性病変を認めた。胃壁と接しているように描出されるが連続性ははっきりしなかった。また、肝には腫瘤性病変が疑われた。さらなる精査で造影CT、超音波内視鏡、PET-CT、造影超音波を施行した。造影CT、PET-CTで胃体上部と脾の間の腫瘤像は血流に富み、FDG集積があることから腫瘍性が考えられた。超音波内視鏡では胃と接してはいるが連続性は確認できなかった。造影超音波で肝に腫瘍性を考える腫瘤像は認められなかったが、胃体上部と脾の間の腫瘤像は胃壁の濃染とともに壁から腫瘤内部へと向かう血管影が描出され胃との連続性が示唆された。腹腔鏡下胃部分切除が施行され、胃体上部壁外に有茎性に発育した腫瘍を認め切除された。病理では紡錘形細胞の増生を認め、免疫染色でCD34、c-kitは陽性、S-100蛋白、Desminは陰性であった。以上よりGISTと診断した。【考察】有茎性壁外発育型胃GISTは胃との付着部が小さいことが多く術前に由来臓器の特定が困難とされている。今回術前診断し得た有茎性壁外発育型胃GISTの症例を経験したため、若干の文献的考察を含めて報告する。

消 5-3 診断が困難であった盲腸原発MALTリンパ腫の1切除例

北川 博之、飯田 淳貴、比留間 智紀、西山 竜
平塚共済病院 消化器内科

【症例】78歳女性。下腹部痛を主訴として前医受診。腹部超音波、大腸内視鏡検査にて盲腸に腫瘤を認め精査目的で当院に紹介された。腫瘍マーカーはCEA2.50ng/ml、CA19-9 37.80U/ml、sIL-2R 292U/mlであった。内視鏡で腫瘤は粘膜下腫瘤様の形態を呈しており腫瘤表面に明らかな上皮性変化はなく生検で悪性所見は認められなかった。注腸造影所見も同様で表面平滑で立ち上がり急峻な粘膜下腫瘤様隆起であった。造影CTでは盲腸に存在する造影効果を伴う35mm程で楕円形の腫瘤として描出された。腹部超音波ではBモードにて盲腸に境界明瞭な内部比較的均一な低エコー腫瘤を認め、カラードプラでは内部に豊富な血流シグナルを認めた。また、肝に腫瘤性病変が疑われたため造影超音波を施行した。造影で肝に腫瘍性を考える腫瘤性病変は認められなかったが、盲腸の腫瘤像には強い染影と腫瘤内部に流入する不整な脈管が確認された。以上よりGISTや神経内分泌腫瘍などの粘膜下腫瘍や悪性リンパ腫を疑ったが確定診断には至らず診断および治療目的で腹腔鏡下回盲部切除術が施行された。切除標本の病理組織学的検索にて盲腸原発MALTリンパ腫と診断された。
【考察】消化管原発MALTリンパ腫は胃に最も多く小腸や大腸においては稀である。今回、盲腸に発生したMALTリンパ腫の1切除例を経験したので貴重な症例と考え若干の文献的考察も含めて報告する。

消 5-4 腹痛が発見契機となった盲腸癌の一例

舟木 恵[1)]、岡野 真紀子[1)]、貝沼 裕昭[1)]、松岡 幸恵[1)]、益田 泰蔵[1)]、長谷川 留魅子[2)]、白井 芳則[2)]、富澤 稔[3)]
[1)] 国立病院機構下志津病院 臨床検査科、[2)] 国立病院機構下志津病院 外科、
[3)] 国立病院機構下志津病院 消化器内科

今回、右腹部痛を主訴に腹部超音波を施行したことで盲腸癌を診断し得たので報告する。

〈症例〉90代男性。一過性の右腹部痛を主訴に当院消化器内科を受診。採血所見は、CEA:2.6ng/mL、AFP:1.1ng/mL、CA19-9:4.0U/mLといずれも基準値内を示し、Hbは12.0g/dLとやや低下しているものの貧血は無く、嘔吐や下痢・下血と言った症状も無かった。また、食欲も維持されていたが、精査目的で腹部超音波を施行した。使用機器はキヤノンメディカルシステムズ社製 ：Aplio α450、使用プローブは4MHzコンベックスプローブ (PVT-475BT)、4MHzマイクロコンベックスプローブ (PVT-482BT)、7.5MHzリニアプローブ (PLT-704SBT) を用いて実施。腹部超音波検査では、回盲部の粘膜下層に最大12.2mmの壁肥厚像を認めた。CTでも腹部超音波と一致した所見を示し、Diffusion-weighted Whole body Imaging with Background Suppression検査ではhigh signalを認め、腫瘍の可能性が示唆された。また、下部消化管内視鏡検査では、同部位に易出血性の腫瘍が見られた。病変部の生検検体から高分化型管状腺癌ないし乳頭腺癌を疑い摘出術を施行した。その結果、癌細胞は病理所見から最深部では固有筋層に達しているが、大部分が超音波所見と一致した粘膜下層に広がる盲腸癌の高～中分化型管状腺癌と最終診断が確定した。

〈まとめ〉今回、超音波検査が診断の契機となった盲腸癌を経験した。非侵襲的な超音波検査は肝胆膵だけでなく、消化管の観察も行うことで、大腸内視鏡検査が第一選択である大腸がんの診断の一助となり腫瘍の検索に重要な役割を担うと考えられる。

泌 1-1 当院健診センターで発見した腎細胞がんの検討

渡邊 憲子[2)]、東條 美香[2)]、小川 眞広[1)]、渡邊 幸信[1)]、杉野 陽子[2)]、中田 直美[2)]、杉本 朝子[2)]、三浦 典恵[2)]、小島 高子[2)]、吉永 泰佳[2)]

[1)] 日本大学病院 消化器内科、[2)] 日本大学病院 臨床検査部

【はじめに】腎癌診断のスクリーニング検査法として腹部超音波検査が汎用されている。一般に健康診断における腎癌の発見率は約0.04 ～ 0.1%と報告されており、他の悪性腫瘍と比較して健康診断で発見される頻度は高く、腎癌診断においては腹部超音波検診が重要な役割を担っている。今回我々は当院健診センターで発見した腎癌の検討を行ったので報告する。

【対象と方法】2016年1月～ 2020年11月の期間において、当院健診センターで腎腫瘤を指摘された症例うち、当院で二次精査をおこなった結果、腎癌の診断となり、手術を施行した9症例を対象とした。9症例の臨床的特徴、および超音波所見について検討した。

【結果】9症例において当院健診センターで逐年検診を受けていたのは6例であった。男女比は8:1、年齢中央値は55歳、腫瘍径中央値は19mm、左右比は4:3であった。9症例全例でcT1N0M0 stage Ⅰ であり、当院で手術を施行した5症例においても全例でpT1N0M0 stage Ⅰ であった。超音波検査では腫瘍の形態は7例で境界明瞭な充実性パターンを呈したが、2例は混合性パターンを呈した。hump認めたのは7例、腫瘍内部に血流信号を認めたのは7例であった。

【考察】腎癌は腹部超音波検査検診で発見されることが少なくなく、早期（pT1）で発見された場合の5年生存率は99%と予後は非常に良いことが知られている。今回、診断された9例はいずれもT1a症例であり、特に逐年検診を受けていた6例うち4例は10mm台で発見されており、検診での腹部超音波検査が有用であった。腎癌はhumpする症例が多く、腎外に突出する像を認めた際には、高周波プローブによる観察、ドプラ検査の併用が有用であると考えられた。

泌 1-2 膀胱リンパ管腫の1例　～超音波画像所見を振り返って～

鈴木 智敬、中藤 亮、山下 俊郎

飯田市立病院 泌尿器科

【緒言】リンパ管腫は全身に発生し、特に頭頸部や縦隔、腋窩に好発する良性疾患である。一方で、膀胱内に発生するリンパ管腫に関しては報告が少ない。今回我々は画像上浸潤性膀胱癌を疑い、内視鏡切除を行ったところ膀胱リンパ管腫であった症例を経験したため、画像所見を提示しながら報告する。

【症例】74歳、男性。高尿酸血症、腎結石にてかかりつけに通院していた。結石の評価目的に施行された単純CT検査で膀胱腫瘍を疑う所見を認め、精査加療目的に当院紹介となった。（腹部超音波検査）膀胱左側壁に42×36×14mmの低エコー腫瘤を認めた。腫瘤により膀胱の形状は変形しており、カラードプラーでは腫瘤内部に血流信号は確認できなかったが、浸潤性膀胱癌を疑った。

（膀胱鏡）膀胱粘膜表面には明らかな不整は認められず、脳回状の粘膜変化を呈していた。通常の膀胱癌とは異なり、粘膜下腫瘍を疑う所見であった。

（MRI）T1強調像、T2強調像ともに正常膀胱壁と同程度の信号、拡散強調像では僅かに高信号を呈していた。ダイナミック造影MRIでは早期濃染は目立たず、遅延相で僅かに増強を呈していた。通常の膀胱癌とは異なる信号変化であるが、筋層以上への浸潤が疑われた。

（経過）浸潤性膀胱癌を疑ったため経尿道的膀胱腫瘍切除術を施行した。術中所見では腫瘍は超音波検査で確認した様に血流に乏しい状態であった。病理所見は尿路上皮に腫瘍性変化は認められず、上皮下から深部にかけてリンパ管の増生を認めるリンパ管腫（Lymphangioma）の所見であった。術後改めて超音波検査所見を検討すると、腫瘤内部に管腔状構造が確認でき、血流が描出されないことからもリンパ管腫の所見に矛盾しないと考えた。

【結語】膀胱リンパ管腫の1例を経験した。超音波検査で血流が描出されず、管腔構造を認めた際にはリンパ管腫も鑑別に挙げていくことが重要である。

泌 1-3 腎動静脈奇形の2例

岩下 和広[1)]、横田 はるな[1)]、中島 礼雅[1)]、ハヤシ 克義[1)]、小林 真里恵[1)]、佐々木 仁美[1)]、岡庭 信司[2)]、蜂谷 守[3)]、山下 俊郎[3)]

[1)] 飯田市立病院 放射線技術科、[2)] 飯田市立病院 消化器内科、[3)] 飯田市立病院 泌尿器科

【はじめに】腎動静脈奇形 (renal arteriovenous malformation:以下腎AVM) の罹患率は0.04%と稀な疾患である. 今回血尿を契機に超音波検査 (以下US) で発見された腎AVMを2例経験したので報告する.

【症例1】84歳女性. 受診4日前より下腹部痛, 2日前より右背部痛と血尿を自覚し, 症状が改善しないため当院救急外来を受診した. USでは右腎盂腎杯の拡張と, 内部に血腫を疑う充実部分を認めた. 拡張した腎盂周囲に屈曲蛇行する管腔構造を認め, カラードプラにて異常な血流信号を認めた. FFT波形ではPeak systolic velocity (以下PSV), end-diastolic velocity (以下EDV) の上昇, pulsatility index (以下PI値), resistance index (以下RI値) が低値を呈していたことから腎AVMと診断した. 高次医療機関で施行された血管造影では右腎動脈の腹側分枝の下部にAVMを認め, 無水エタノールの動注治療が施行された.

【症例2】76歳女性. 受診前日に血尿を認め近医を受診し,精査目的に当院泌尿器科に紹介となった. 初回USでは異常所見を指摘できず, 1ヶ月後再検時もBモードでは異常所見は指摘できなかったが、カラードプラにて中心部エコー内に異常な血流信号を認めた. FFT波形でPSV, EDVの上昇, PI値, RI値が低値を呈していたことから腎AVMと診断した. 高次医療機関に紹介したが, 血尿は消失しており患者の希望により経過観察となった.

【まとめ】腎AVMのFFT波形ではPSVとEDVが上昇し, PI値, RI値は低値を呈するとされており, 今回の症例はいずれも腎AVMに矛盾しない所見であった. 腎AVMは血流速度が正常腎動脈と比べ速いため, 流速レンジを上げることによりアーチファクトを軽減させ, AVMを明瞭に描出することが可能と考えられる. さらに、症例2のような小さな病変ではBモードでは同定できない場合があるため, 血尿のスクリーニングの際はカラードプラによる腎臓の観察が必要と考えられる.

乳・甲・体 1-1 右内踝悪性黒色腫術後化学療法中に超音波検査および穿刺吸引細胞診でリンパ管浸潤と診断された一例

石川 舞[1)]、鯉渕 晴美[2)]、大澤 正明[1)]、多田 大和[2)]、山本 さやか[2)]、亀田 徹[2)]、紺野 啓[2)]、谷口 信行[2)]

[1)] 自治医科大学附属病院 臨床検査部、[2)] 自治医科大学 医学部臨床検査医学講座

【はじめに】悪性黒色腫 malignant melanomaは，メラノサイトが癌化した腫瘍であり，リンパ節転移を起こしやすいことが知られており，本邦において診断時に領域リンパ節転移をおこしている割合は20％にのぼる．転移性リンパ節の超音波像はすでに広く知られているがリンパ管浸潤の超音波像の報告は調べえた範囲ではない．今回我々は悪性黒色腫のリンパ管浸潤が超音波検査と穿刺吸引細胞診で診断された一例を経験したため報告する．【症例】40代，男性【主訴】右大腿下部の皮下結節（右内踝悪性黒色腫に対し術後化学療法中）【現病歴】2020年4月に右内踝の悪性黒色腫に対し腫瘍摘出術および右鼠径センチネルリンパ節切除を施行した．翌月より化学療法を開始し，1コース目を終了した．2021年3月に右大腿部皮下結節を触知したため，超音波検査を施行した．【超音波所見】右大腿部結節部位には，皮下組織内に□径不同の圧迫でつぶれない低エコー管腔構造を認めた．径は0.6－0.7mm程度であり，管腔内には一部点状の血流を認めた．悪性黒色腫リンパ管浸潤を疑い，管腔内およびその周囲から穿刺吸引細胞診を行った．【穿刺吸引細胞診所見】パパニコロウ染色とギムザ染色で同様の腫大した核偏在性の細胞が観察された．メラニン顆粒は判然としないが，既往の悪性黒色腫の転移が考慮され，ClassVの判定であった．【その後の経過】穿刺後に皮下腫瘤は自然消退し，1か月後に施行した超音波検査でも管腔構造物は認めなかった．同日に施行された下肢CT画像でもリンパ管進展を疑う所見は認めなかった．【考察】悪性腫瘍既往症例における皮下腫瘤の超音波検査においては，リンパ節転移のみならずリンパ管進展も念頭において高周波探触子で検査する必要がある．穿刺吸引細胞診は診断的価値があると考えられる．

産 1-1 当院における妊娠20週と30週の胎児超音波スクリーニング検査の後方視的検討

上原 有貴、小澤 克典、室本 仁、小川 浩平、杉林 里佳、和田 誠司、左合 治彦
国立成育医療研究センター 周産期・母性診療センター

【目的】当院では妊娠20週と30週の計2回、胎児超音波スクリーニング検査を実施しているが、欧米では妊娠18-20週の1回検査が一般的である。本研究は当院の妊娠20週と30週のスクリーニングで検出された疾患の内容と頻度を明らかにすることを目的とした。
【方法】当院で分娩した妊婦のうち2014年5月から2021年4月までの期間で妊娠20週と30週に2回超音波スクリーニング検査を実施した例を対象とし、胎児構造異常の内容と数を調査した。なお、妊娠20週以降に転院してきた妊婦、胎児発育不全などの構造異常ではない疾患は除外した。
【結果】対象となった11521症例のうち138例（1.2%）に異常を認めた。系統別に最も多い疾患を示すと、中枢神経疾患15例（脳室拡大8例）、呼吸器疾患12例（横隔膜ヘルニア7例）、循環器疾患55例（心室中隔欠損12例）、消化器疾患7例（十二指腸閉鎖1例）、泌尿器疾患18例（水腎症14例）、染色体疾患5例（18トリソミー 4例）、骨系統疾患2例（軟骨無形成症）、その他疾患24例（口唇裂10例）であった。そのうち妊娠20週で検出されなかった疾患は50例（36%）あり、中枢神経疾患7例（脳室拡大4例）、呼吸器疾患3例（横隔膜ヘルニア3例）、循環器疾患23例（心室中隔欠損6例）、消化器疾患3例（十二指腸閉鎖1例）、泌尿器疾患7例（水腎症6例）、染色体疾患1例（21トリソミー）、骨系統疾患2例（軟骨無形成症）、その他疾患4例（卵巣嚢腫1例）であった。
【結論】異常を認めた症例のうち36%は妊娠20週のスクリーニングで検出されなかった。また、系統別に見ると妊娠20週と30週で大きな違いがみられないが、十二指腸閉鎖や軟骨無形成症など妊娠中期以降に顕在化してくる疾患もあった。妊娠20週だけでなく30週にも検査を実施することが胎児疾患の出生前スクリーニングには必要であると考えられた。

産 1-2 妊娠後期の心房径左右差を契機に胎内診断しえた胎児卵円孔早期閉鎖の1例

正木 繭[1, 2]、落合 大吾[2]、菊森 のぞみ[1]、三木 史恵[1]、春日 義史[2]、池ノ上 学[2]、渡邊 広是[1]、檜垣 敬二[1]、荘 隆一郎[1]、田中 守[2]
[1] 医療法人財団 仁寿会 荘病院 産婦人科、[2] 慶應義塾大学病院 産婦人科

胎児卵円孔早期閉鎖（以下PCFO）は稀ではあるが，心房間右左短絡の消失により右心系の拡大や胎児水腫，左心系の発育不全を生じる．そして，出生後には重症例では左房圧上昇に伴う肺うっ血や肺高血圧症による呼吸障害，肺出血をきたしうる．今回我々は，妊娠後期に心房径の左右差を契機として卵円孔に着目した精査を行い，PCFOを胎内診断しえた症例を報告する．

【症例】30歳，1妊0産．自然妊娠成立し，1次施設で妊婦健診を行っていた．妊娠中期の胎児心臓超音波検査では，特記すべき異常所見を認めなかった．しかし，妊娠35週5日の超音波検査では，心房径の左右差（右房＞左房）を認めた．PCFOの可能性も考慮し3日後に再検査を行ったところ，心胸郭比37%，三尖弁輪径／僧帽弁輪径比1.5，心房中隔瘤の所見に加えて，カラードプラでは右房から左房に向かう卵円孔を通過する血流を認めなかった．以上の所見から，PCFOを強く疑い高次医療機関へ紹介した．大学病院でも同様にPCFOの胎内診断であり，妊娠36週5日に早産期前期破水をきっかけに経腟分娩に至った（男児2372 g，Apgar score 4/6/9点 [1/5/10分値]，臍帯動脈血pH 7.24）．出生直後の新生児心臓超音波検査では，卵円孔を通過する血流を認めず，PCFOの確定診断に至った．幸い，児の血行動態は安定しており日齢9日に軽快退院した．

【結論】右房拡大は非特異的所見ではあるものの，PCFOでは高頻度に認める所見である．本症例では，心房径の左右差からPCFOを疑い，卵円孔の所見を注意深く観察することで胎内診断につなげることができた．妊娠後期の超音波検査では，心房径の左右差に注意を払うことが重要である．

産 1-3　出生前診断できた上心臓型総肺静脈還流異常症の2症例

須藤 真功

須藤産科婦人科医院 産婦人科

【緒言】機器の進歩や技術の向上により先天性心疾患の胎児診断率は以前に比較して明らかに上昇した。しかし、総肺静脈還流異常症の出生前診断は、依然困難な状況である。今回、垂直静脈の走行の異なる上心臓型 総肺静脈還流異常症 (TAPVC　1a) の2症例を経験したので、これを報告する。
【症例１】18歳、G1P0、自然妊娠。妊娠24週5日に共通肺静脈腔および肺動脈の左側を上行する垂直静脈および無名静脈への還流を確認し、TAPVC 1aを疑い、神奈川県立こども医療センター (KCMC) に紹介。TAPVC 1aの診断にてKCMCで妊娠管理し、肺静脈還流路の狭窄 (pulmonary venous obstruction：PVO) はmild ～ moderateで、妊娠37週6日に経腟分娩し、日齢3日に根治術を行った。
【症例２】25歳、G1P0、自然妊娠。妊娠26週5日に拡張した共通肺静脈腔および上行大動脈の右側を上行する垂直静脈を認めた。垂直静脈は最終的に左に屈曲し、無名静脈に還流していることを確認した。無名静脈への合流部は明らかに乱流となっており、PVOが疑われた。TAPVC　1aを疑い、KCMCに紹介。TAPVC 1a、severe PVOの診断にて現在妊娠管理中である。PVOが著しく、計画的に帝王切開術で分娩し、出生後直ちに心臓血管外科での手術を予定している。
【考察】TAPVCの血行動態は肺静脈が右心系に還流しているという点で同じであるが、肺静脈系の走行は様々である。また、カラードプラを用いても、左心房に肺静脈が還流しているか否かを直接判断できない症例も多い。そのため、出生前診断の難易度が高い。今回の症例は、2例ともに同じ1aであったが、垂直静脈の走行は異なっていた。TAPVCの診断は困難だが、出生後、極めて緊急性の高い治療を要する症例も存在するため、出生前に診断されていることが望ましい。今後、多数の症例を経験できるシステムの構築などが普及されることにより、診断技術やスクリーニング技術が向上することが望まれる。

産 1-4　超音波検査により管理を行った胎児腹腔内臍静脈瘤の2例

林 優、中嶋 理恵、三塚 加奈子、石本 人士

東海大学医学部 専門診療学系産婦人科

＊発表者の意思により発表抄録は非開示とします

産 1-5 妊娠中期発症の羊水過少に対し、単回の人工羊水注入が妊娠期間を延長し得た一例

門岡 みずほ[1)]、田嶋 敦[2)]、末光 徳匡[1)]
[1)] 亀田総合病院 産婦人科、[2)] 杏林大学医学部 産科婦人科

【緒言】前期破水や胎児発育不全（FGR）に伴う妊娠中期発症の羊水過少症例に対する人工羊水注入が、胎内環境の改善や妊娠期間の延長をもたらした報告は散見されるものの、妊娠中期の人工羊水注入法の有効性は未だ確立していない。今回、妊娠中期に羊水過少が出現し、その後にFGRを発症したものの、単回の人工羊水注入により羊水過少が改善し、妊娠期間を延長し得た症例を経験したので報告する。
【症例】24歳初産婦、自然妊娠成立し妊娠初期から当院で管理。妊娠16週健診時に羊水過少（AFI 4）を指摘された。この時点で胎児発育は正常下限であったが、妊娠18週時には羊水をほぼ認めず、-3.0SDの胎児発育不全を認めた。胎児の膀胱、腎臓は確認され、その他の胎児形態異常も明らかでなかった。また、前期破水は否定的で、性器出血はなく慢性早剥羊水過少症候群（CAOS）を疑う臨床経過も認めなかった。臍帯圧迫の可能性を考慮し、その解除や児の肺低形成予防、また超音波解像度の改善も期待して、ご夫婦の同意を得て、妊娠21週5日、経腹的に人工羊水を300mL注入し、以降はAFI 10程度で推移した。児は-2.5SD 前後のFGRで経過したが、妊娠30週から発育が緩慢となり、妊娠33週時点で発育、頭囲発育がほぼ停止したため、妊娠33週6日、帝王切開術を施行した。児は1,258g（-2.7SD）のSGAで明らかな形態異常を認めず、呼吸障害、腎機能異常も認めなかった。臍帯は胎盤辺縁付着で高度の臍輪部狭窄を認め、これが妊娠中期の羊水過少と発育不全を招いた可能性が疑われた。
【結語】人工羊水注入の有効性は未だ確立していないが、臍帯因子が疑われる羊水過少や胎児発育不全においては、妊娠期間を延長し、児の予後を改善できる可能性があると考えられた。

産 1-6 超音波検査が有用であった子宮頸部静脈瘤合併妊娠の1例

林 優、中嶋 理恵、三塚 加奈子、石本 人士
東海大学医学部 専門診療学系産婦人科

＊発表者の意思により発表抄録は非開示とします

産 1-7 持続出血をきたした子宮頸管妊娠に対して緊急腹腔鏡下単純子宮全摘術を実施した1例

栗谷 佳宏、松谷 和奈、海野 ひかり、久保田 哲、笹野 恵、島津 由紀子、田口 貴子、隅蔵 智子、岩宮 正、竹村 昌彦

大阪急性期・総合医療センター 産婦人科

＊発表者の意思により発表抄録は非開示とします

け 1-1 腹部超音波検診判定マニュアルにおける非アルコール性脂肪肝(NAFLD)の扱いについて

若杉 聡[1)]、鳥海 修[2)]、金杉 貴幸[2)]、古賀 祥子[2)]、土田 叔子[2)]

[1)] 公立学校共済組合 関東中央病院 内科（超音波検査室）、
[2)] 公立学校共済組合 関東中央病院 超音波検査室

【はじめに】腹部超音波検診判定マニュアル（以下マニュアル）は、腹部超音波検診の検査法の質的向上と均質化、およびがんに対する判定基準の共通化を諮るべく作成された。今回われわれは、マニュアルに記載されている脂肪肝について検討し、NAFLDとNASH、特に線維化の進んだNASHをどのように鑑別し、精密検査にまわすべきかを考察した。【対象と方法】2021年4月1日から2021年6月30日に当院人間ドックを受診した494例を対象にマニュアルに則ってカテゴリーをつけた。そのうち、NAFLD142例について、Fib-4 indexを計算し、肝の線維化リスクを評価した。玉城らの報告を参考にFib-4 index<1.3を線維化低リスク、1.3≦Fib-4 index<2.67を中リスク、2.67≦Fib-4 indexを高リスクとして、中、高リスクを精密検査の対象とした。【結果】全494例中、肝のカテゴリー（以下Caとする）1は212例（42.9%）、Ca2は258例（52.2%）、Ca3は17例（3.4%）、Ca4は5例（1%）、Ca5は0例（0%）であった。このうちNAFLDは142例（28.7%）であった。NAFLDのうちCa2が134例でCa3が6例、Ca4が2例であった。事後判定区分はCが134例、D2が8例であった。Fib-4 indexから評価した肝線維化リスクは低リスクが106例、中リスクが36例、高リスクが0例であった。当院の検診受診者のうち、肝硬度を測定した方がよいと思われるNAFLD症例は36例/142例（25.3%）で、全体の7.2%（26例/494例）であった。【考察と結語】現在のマニュアルでNAFLDは一律にカテゴリー 3、判定Cとしているが、この中からNASH、やがて線維化NASHに進展してゆく症例がある。このような症例を早期に鑑別する簡易な手段としてFib-4 indexを導入したところ、要精査と思われる症例が全体の7.2%、NAFLD症例の25.3%存在することがわかった。これらの症例に今後どのように対処すべきかが問題である。

け 1-2 びまん性肝疾患に対する腹部超音波検診判定マニュアルの改訂が与える影響についての検討

渡邊 幸信[1)]、小川 眞広[1)]、須田 清一郎[1)]、田村 祐[1)]、金子 真大[1)]、三浦 隆生[1)]、中河原 浩史[1)]、森山 光彦[1)]、三浦 典恵[2)]、小島 高子[2)]

[1)] 日本大学病院 消化器内科、[2)] 日本大学病院 総合健診センター

【背景】腹部超音波検診判定マニュアルが改訂され、肝びまん性病変の項目では、肝縁鈍化、実質の粗造なパターン、肝表面の結節状凹凸の3項目全てを認めた場合はカテゴリー 3判定区分D2となるのは変わらないが、3項目のいずれかを認めた場合にカテゴリー 3判定区分Cとすることが追加された。脂肪肝症例で3項目のいずれかを認めたとしても旧判定マニュアルではカテゴリー 2判定区分Cに分類されるが、当院では保健指導を含め早期の管理を要すると考えカテゴリー 3判定区分D2としてきた。今回の判定マニュアル改訂に伴い、これらの症例を含めD2判定となった症例を対象に新判定マニュアル導入による影響を検討したので報告する。【対象と方法】対象は2020年4月～ 2021年3月の期間、当院健診センターで腹部超音波検診を受けた患者のうち、びまん性肝疾患の項目でD2判定となった137例とした。新判定マニュアルに従いカテゴリー・判定区分を再判定し、肝機能、肝線維化スコアの比較検討を行った。【結果】137例のうちカテゴリー 3判定区分D2は45例、カテゴリー 3判定区分Cは92例であった。D2群とC群では、AST（48 vs 35.5）、APRI（0.877 vs 0.497）、Fib4（1.57 vs 0.84）において有意差（$p < 0.05$）を認めた。肝線維化の進行を示唆するAPRI>1.0もしくはFib4 ＞ 1.30を認めたのはD2群で38例（84.4%）、C群で14例（15.2%）であった。【考察】3項目全てを認める症例は肝線維化スコアも高く判定基準の変更に伴わず要精査となるD2判定は妥当と考えられた。カテゴリー 3判定区分Cにおいても肝線維化スコアが高い症例が含まれており、経年変化により線維化が進むことが予想され経過観察は必須と考えられた。これらの症例は旧基準ではカテゴリー 2判定区分Cに分類されていたが、今回の改訂でカテゴリー 3に引き上げられたことにより、検診領域に多く見られるNAFLDに対し要精査には至らないが早期から保健指導を行う群の抽出に有用であると考えられた。

A 1-1 肺エコー診断におけるAIプログラムの情報提供に関する基礎検討

田中 幸美[1)]、鈴木 昭広[2)]、内田 武吉[1)]

[1)] 産業技術総合研究所 工学計測標準研究部門、[2)] 自治医科大学付属病院 麻酔科

本研究は、肺エコーを対象にAIプログラムにより臨床医へ病変の情報提供を行う技術の開発を目的としている。肺エコーは、超音波診断装置の高性能化に伴い登場した比較的新しい診断方法であり、X線診断より高精度な診断が可能なため、精査前のスクリーニング技術として期待されている。しかし、肺エコーは診断方法の高度な知識や経験が必要であり、その理解と普及に制限がかかっている。そこで、我々は上記の問題を解決するために、肺病変の所見を臨床医に提供可能なAIプログラムを検討し、超音波診断の経験の少ない者でも容易に診断が可能な技術を開発する。画像解析に特化した深層学習手法である畳み込みニューラルネットワーク（CNN）は、人間が対象を認識する際に必要な特徴量を自動的に抽出することが可能である。すでにCNNが医用画像に適用されている例が多くあり、肺エコー検査に対しても適用可能であると考えられる。本研究では、肺エコーにおける画像診断で重要な所見である胸膜ラインに関して、CNNによる情報提供が可能であるかを調査するための第一段階として、生体ファントムを用いた基礎的検討を行った。CNNの中でも、画像内の全ピクセルに対してラベル付けを行うセマンティックセグメンテーション手法を応用して、胸膜ラインをピクセル単位で検出するシステムを開発した。構築したシステムに対して、正解と予測結果がどれくらい一致しているかを表す精度（Accuracy）および判別能を表すAUC（Area under the curve）と呼ばれる指標を用いて妥当性評価を行った。精度は98 %、AUCは96 %を示し、どちらも100 %に近い値を示したことから、CNNによる胸膜ラインの検出が適切に行われていることを確認した。

A 1-2 追従ロボットを用いた臓器運動状態推定及び適正画像判定システムの構築に関する研究

Jiayi ZHOU[1)]、渡部 祐介[1)]、藤林 巧[1)]、山田 望結[1)]、松山 桃子[1)]、石川 智大[1)]、松本 直樹[2)]、沼田 和司[3)]、西山 悠[4)]、小泉 憲裕[1)]

[1)] 電気通信大学 大学院情報理工学研究科 機械知能システム学専攻、[2)] 日本大学病院 消化器内科、
[3)] 横浜市大センター病院 消化器病センター、
[4)] 電気通信大学 大学院情報理工学研究科 情報理工学域

【目的】超音波診断の主要な特長として超音波プローブの操作の自由度が非常に高いことが挙げられるが，他方でその自由度の高さゆえにプローブ操作に熟練を要する．従来の超音波診断では画像の適正化は操作者である医療専門家が行っていた．しかしながら，個人による診断画像適正化能力の違いにより，その精度にばらつきが生じてしまうという問題が存在する．上記を踏まえ，本研究では腹部臓器の運動を補償するための追従アルゴリズムを確立し，同時にリアルタイムに取得した超音波医用診断画像の適正度を評価してロボティックに自動適正化する手法を提案した．【方法】今回新規に開発した臓器追従ロボット装置はロボティック先端機構部，ロボティックベッド部とロボティック支持アーム部から構成され，合計10自由度である．更に、二つの深層学習手法を援用し，臓器運動状態推定および適正画像判定システムを構築した．まず物体検出手法を用いて目標臓器の断面を学習させ，検出した位置情報をロボットに与え，プローブに臓器断面追従させる．次に画像分類手法を用い，診断画像を4つのカテゴリーに分ける．評価した結果に応じ，ロボットがプローブの接触姿勢を自動調整できる．【実験】本実験では，ベッド上部に腹部ファントムを3つの角度で設置し，ベッドを往復運動させることで呼吸による臓器の動きを模擬した．ベッド速度を腹部では1.4mm/s, 2.8mm/s, 4.2mm/s とし，往復運動の変位を約 10mmとした．深層学習モデルの検出率，接触力，追従率と適正度という4つの指標で評価した．【考察】本研究ではロボティック先端機構部，ロボティックベッド部とロボティック支持アーム部から構成された臓器追従ロボット装置の開発について報告した．実験では，X_b軸に対して30°および14mm/sで腹部ファントムを往復運動させた場合に，接触姿勢の変化により，取得した超音波画像の適正度が31.23%向上した．

A 1-3 肝線維化の超音波自動診断における深層距離学習の検討

齋藤 僚介[1)]、小泉 憲裕[1)]、西山 悠[1)]、矢ケ崎 詞穂[1)]、小川 眞広[2)]、松本 直樹[2)]

[1)] 電気通信大学大学院 情報理工学研究科、[2)] 日本大学病院 消化器内科

【目的】発癌リスクの把握、治療効果の予測、早期発見による治療のために、肝線維化を正しく診断することは重要である。本研究ではスクリーニング検査を想定し、非侵襲かつ簡便性に優れる超音波Bモード画像を対象とする。超音波画像による線維化診断は診断医の技術に大きく依存する事、診断医の不足が問題点として挙げられる。そこで我々は医師の負担軽減のため、高精度な線維化自動診断システムの確立を目的とし、深層学習を用いて研究を行ってきた。本報では深層学習の手法の一つである、距離学習を検討した結果を報告する。

【対象】高周波プローブを用いて撮影された、年齢不問、男女混合209症例分の超音波Bモード画像を対象とする。

【方法】提案手法は2つのサブシステムによって構成され、F0-F4の5クラス分類を行う。1つ目のシステムは、深層学習の手法であるU-Netを用いて肝実質領域の領域推定を行う。これにより、肝実質領域からのROIの切り出しの自動化が可能となっている。2つ目のシステムではCNNを用いて線維化度合いの推定を行う。学習データは医師によりラベリングがなされた。提案手法の有用性を確かめるために比較実験を5分割交差検証により行った。評価指標にはAccuracy、MAE、RMSEを用いた。

【結果】実験の結果、提案手法による精度改善の傾向が見られた。また、埋め込み空間の可視化により、線維化特徴の考察がなされた。

【結論】現在のシステムでの診断結果は教師データに依存するものとなっており、医師によるバイアスが反映されてしまうことが問題として残っている。今後、教師データに依存しない学習方法を検討するとともに、定量的に線維化度合いを提示するシステムの改良を行う。動画データを用いた解析を行うことで、さらなる分類精度の向上を図る。